This is a digital copy of a book that was preserved for generations on library shelves before it was carefully scanned by Google as part of a project to make the world's books discoverable online.

It has survived long enough for the copyright to expire and the book to enter the public domain. A public domain book is one that was never subject to copyright or whose legal copyright term has expired. Whether a book is in the public domain may vary country to country. Public domain books are our gateways to the past, representing a wealth of history, culture and knowledge that's often difficult to discover.

Marks, notations and other marginalia present in the original volume will appear in this file - a reminder of this book's long journey from the publisher to a library and finally to you.

Usage guidelines

Google is proud to partner with libraries to digitize public domain materials and make them widely accessible. Public domain books belong to the public and we are merely their custodians. Nevertheless, this work is expensive, so in order to keep providing this resource, we have taken steps to prevent abuse by commercial parties, including placing technical restrictions on automated querying.

We also ask that you:

+ *Make non-commercial use of the files* We designed Google Book Search for use by individuals, and we request that you use these files for personal, non-commercial purposes.

+ *Refrain from automated querying* Do not send automated queries of any sort to Google's system: If you are conducting research on machine translation, optical character recognition or other areas where access to a large amount of text is helpful, please contact us. We encourage the use of public domain materials for these purposes and may be able to help.

+ *Maintain attribution* The Google "watermark" you see on each file is essential for informing people about this project and helping them find additional materials through Google Book Search. Please do not remove it.

+ *Keep it legal* Whatever your use, remember that you are responsible for ensuring that what you are doing is legal. Do not assume that just because we believe a book is in the public domain for users in the United States, that the work is also in the public domain for users in other countries. Whether a book is still in copyright varies from country to country, and we can't offer guidance on whether any specific use of any specific book is allowed. Please do not assume that a book's appearance in Google Book Search means it can be used in any manner anywhere in the world. Copyright infringement liability can be quite severe.

About Google Book Search

Google's mission is to organize the world's information and to make it universally accessible and useful. Google Book Search helps readers discover the world's books while helping authors and publishers reach new audiences. You can search through the full text of this book on the web at `http://books.google.com/`

Über dieses Buch

Dies ist ein digitales Exemplar eines Buches, das seit Generationen in den Regalen der Bibliotheken aufbewahrt wurde, bevor es von Google im Rahmen eines Projekts, mit dem die Bücher dieser Welt online verfügbar gemacht werden sollen, sorgfältig gescannt wurde.

Das Buch hat das Urheberrecht überdauert und kann nun öffentlich zugänglich gemacht werden. Ein öffentlich zugängliches Buch ist ein Buch, das niemals Urheberrechten unterlag oder bei dem die Schutzfrist des Urheberrechts abgelaufen ist. Ob ein Buch öffentlich zugänglich ist, kann von Land zu Land unterschiedlich sein. Öffentlich zugängliche Bücher sind unser Tor zur Vergangenheit und stellen ein geschichtliches, kulturelles und wissenschaftliches Vermögen dar, das häufig nur schwierig zu entdecken ist.

Gebrauchsspuren, Anmerkungen und andere Randbemerkungen, die im Originalband enthalten sind, finden sich auch in dieser Datei – eine Erinnerung an die lange Reise, die das Buch vom Verleger zu einer Bibliothek und weiter zu Ihnen hinter sich gebracht hat.

Nutzungsrichtlinien

Google ist stolz, mit Bibliotheken in partnerschaftlicher Zusammenarbeit öffentlich zugängliches Material zu digitalisieren und einer breiten Masse zugänglich zu machen. Öffentlich zugängliche Bücher gehören der Öffentlichkeit, und wir sind nur ihre Hüter. Nichtsdestotrotz ist diese Arbeit kostspielig. Um diese Ressource weiterhin zur Verfügung stellen zu können, haben wir Schritte unternommen, um den Missbrauch durch kommerzielle Parteien zu verhindern. Dazu gehören technische Einschränkungen für automatisierte Abfragen.

Wir bitten Sie um Einhaltung folgender Richtlinien:

+ *Nutzung der Dateien zu nichtkommerziellen Zwecken* Wir haben Google Buchsuche für Endanwender konzipiert und möchten, dass Sie diese Dateien nur für persönliche, nichtkommerzielle Zwecke verwenden.

+ *Keine automatisierten Abfragen* Senden Sie keine automatisierten Abfragen irgendwelcher Art an das Google-System. Wenn Sie Recherchen über maschinelle Übersetzung, optische Zeichenerkennung oder andere Bereiche durchführen, in denen der Zugang zu Text in großen Mengen nützlich ist, wenden Sie sich bitte an uns. Wir fördern die Nutzung des öffentlich zugänglichen Materials für diese Zwecke und können Ihnen unter Umständen helfen.

+ *Beibehaltung von Google-Markenelementen* Das "Wasserzeichen" von Google, das Sie in jeder Datei finden, ist wichtig zur Information über dieses Projekt und hilft den Anwendern weiteres Material über Google Buchsuche zu finden. Bitte entfernen Sie das Wasserzeichen nicht.

+ *Bewegen Sie sich innerhalb der Legalität* Unabhängig von Ihrem Verwendungszweck müssen Sie sich Ihrer Verantwortung bewusst sein, sicherzustellen, dass Ihre Nutzung legal ist. Gehen Sie nicht davon aus, dass ein Buch, das nach unserem Dafürhalten für Nutzer in den USA öffentlich zugänglich ist, auch für Nutzer in anderen Ländern öffentlich zugänglich ist. Ob ein Buch noch dem Urheberrecht unterliegt, ist von Land zu Land verschieden. Wir können keine Beratung leisten, ob eine bestimmte Nutzung eines bestimmten Buches gesetzlich zulässig ist. Gehen Sie nicht davon aus, dass das Erscheinen eines Buchs in Google Buchsuche bedeutet, dass es in jeder Form und überall auf der Welt verwendet werden kann. Eine Urheberrechtsverletzung kann schwerwiegende Folgen haben.

Über Google Buchsuche

Das Ziel von Google besteht darin, die weltweiten Informationen zu organisieren und allgemein nutzbar und zugänglich zu machen. Google Buchsuche hilft Lesern dabei, die Bücher dieser Welt zu entdecken, und unterstützt Autoren und Verleger dabei, neue Zielgruppen zu erreichen. Den gesamten Buchtext können Sie im Internet unter `http://books.google.com` durchsuchen.

LANE MEDICAL LIBRARY STANFORD
E421 .M61 1899
Ueber epitheliale Gebilde im Myometrium
STOR
24503328664

Ueber epitheliale Gebilde im Myometrium des foetalen und kindlichen Uterus

einschliesslich des

Gartner'schen Ganges

THE NEW YORK ACADEMY OF MEDICINE
LIBRARY.

Von

DR. ROBERT MEYER

in Berlin

Mit 36 Abbildungen im Text und auf 11 Tafeln.

ALLZEIT VORAN
S. K.

BERLIN 1899.
VERLAG VON S. KARGER

THE NEW YORK ACADEMY OF MEDICINE
LIBRARY.

Alle Rechte vorbehalten.

Gedruckt bei Imberg & Lefson in Berlin SW.

421
A61
1899

Inhalt.

	Seite
Einleitung	1
I. Die Ueberreste des Gartner'schen Ganges im fötalen und kindlichen Uterus	4
A. Geringere Reste des Gartner'schen Ganges, Fall I—V	4
B. Bedeutendere Reste des Gartner'schen Ganges, Fall VI—XIV	14
Das Vorkommen von Resten des Gartner'schen Ganges und die Lage derselben im Uterus mit statistischen Angaben	31
Der Verlauf des Gartner'schen Ganges im Uterus	37
Der Hauptkanal des Gartner'schen Ganges	47
Die Ausstülpungen des Lumens, die Verzweigungen und Drüsenbildung	50
Das Epithel des Gartner'schen Ganges	54
Die Tunica des Gartner'schen Ganges, Bindegewebe und Muscularis	57
Zusammenfassung der hauptsächlichsten Momente zum Erkennen von Resten des Gartner'schen Ganges	59
Abnormitäten des Gartner'schen Ganges	62
Die Bedeutung der Reste des Gartner'schen Ganges im Uterus. Persistenz, Homologie, Hyperplasie	63
II. Die übrigen angeborenen Epitheleinschlüsse des Myometriums (Dystopien).	70
Beschreibung der Befunde	70
Embryonale Dystopie. Keimverirrung und Gewebe- oder Organverirrung	81
Die verschiedenen Möglichkeiten embryonaler Epithelverirrung in den Uterus	85
Urachus, Ureter, Darm	85
Ektoderm	86
Coelomepithel	89

Seite

Eierstocksepithel 94
Epithelverirrung vom Müller'schen Gange bezw. Uterus selbst 95
1. Die primär accessorische Anlage Müller'scher Gänge 95
2. Secundäre Epithelabsprengungen der Müller'schen Gänge bezw. vom Uterus selbst 101
a) Absprengungen vom Epithel der Müller'schen Canäle bezw. des Uterus vor Ausbildung von Drüsen in der Schleimhaut 101
b) Absprengungen von Drüsen der fertigen Uterusschleimhaut älterer Foeten 101
Ueber Verlagerung von Theilen des Wolff'schen Ganges in das Corpus uteri und über den Wolff'schen Gang im Lig. lat. 110
Der Wolff'sche Körper bei Foeten und Kindern 116
Epoophoron 117
Paroophoron 121
Ueber Urnierenreste im Uterus 131
Schlussbemerkungen 150
Litteratur-Verzeichnis 153

Das vorliegende Buch ist im Juni abgeschlossen, sodass später erschienene Arbeiten nicht mehr berücksichtigt werden konnten.

Die Mehrzahl der Zeichnungen ist von Fräulein Paula Günther angefertigt, ich möchte ihr an dieser Stelle für ihre Sorgfalt meinen besten Dank aussprechen. Ebenso bin ich meinem Verleger, Herrn Karger, zu Dank verpflichtet für das freundliche Entgegenkommen, das er mir stets bewiesen und die Mühe, die er sich mit der äusseren Ausstattung des Buches gegeben hat.

Berlin, im August 1899.

Der Verfasser.

Einleitung.

Die vorliegende Arbeit beschäftigt sich mit den meist mikroskopischen Befunden von Drüsen und Cysten im Myometrium, welche ich durch systematische Untersuchung von kindlichen und foetalen Uteri gewonnen habe. Wir kennen ein epitheliales Gebilde im Myometrium, welches bei Embryonen physiologisch, bei Kindern öfters und manchmal auch bei Erwachsenen gefunden wird, das ist der unter dem Namen Gartner'scher Gang bekannte Ueberrest des Wolff'schen Ganges im Uterus. In den foetalen und kindlichen Uteri überwiegt das Vorkommen solcher Reste des Gartner'schen Ganges so sehr vor den übrigen epithelialen Gebilden, dass wir einer genaueren Besprechung nicht aus dem Wege gehen können. Dieselbe ist auch notwendig, da wir ohne genaue Kenntnis des Gartner'schen Ganges die anderen Funde, besonders die bei Erwachsenen nicht beurteilen können. — Auch schien mir eine Revision unserer Kenntnisse dieses Organs durchaus an der Zeit.

Im Verlauf der Besprechung der Urnierenreste habe ich in einem kurzen Ausflug auf das Gebiet der Adenomyome der Fortsetzung meiner Arbeit durch eine Art von Glaubensbekenntnis vorgegriffen, wie ich annehme, nicht zum Schaden der Sache. So weit darin noch nicht erwiesene Voraussetzungen als Behauptungen fungiren, muss ich natürlich die Belege dafür später bringen.

Auch eine kurze Besprechung der epithelialen Befunde in den Ligamenten musste ich hie und da einschalten, da dieselben einzelne Fragen unseres Themas berühren, und wo dies nicht der Fall ist, für die Fortsetzung dieser Arbeit, nämlich über Drüsen und Cysten im Myometrium Erwachsener von Interesse sind.

Ich hielt es für zweckmässig, zunächst die Befunde bei Foeten und Kindern darzustellen, um mit dieser Erfahrung aus-

gerüstet, an die Uteri der Erwachsenen herangehen zu können, über welche ich später berichten werde.

Mein Material an Foeten und Neugeborenen entstammt der Königlichen Universitäts-Frauen-Klinik zu Berlin. Herr Geheimrat Olshausen hat mir dasselbe jederzeit freigiebig zur Verfügung gestellt, sodass ich mich ihm zu wärmsten Dank verpflichtet fühle.

Die Uteri der Kinder habe ich vom Kaiser- und Kaiserin Friedrich-Kinder-Krankenhause erhalten. Für die gütige Erlaubnis hierzu bin ich Herrn Professor A. Baginsky ebenfalls sehr dankbar.

Einen stets liebenswürdigen und freundschaftlichen Berater habe ich in Herrn Professor C. Ruge gefunden, welcher mit unermüdlichem Interesse den Gang meiner Untersuchungen verfolgt, und mich mit geeignetem Material in Fülle versehen hat. Meine herzliche Zuneigung und meine aufrichtige Dankbarkeit sind ihm stets gewiss.

Schliesslich muss ich noch hervorheben, dass mir im vorigen Jahre Herr Professor von Recklinghausen Gelegenheit gegeben hat, ihm eine Auswahl meiner Präparate zu demonstriren. Hinsichtlich der Deutung derselben erfreue ich mich im Grossen und Ganzen seiner Uebereinstimmung. Für das mir mit grossem Zeitopfer und Freundlichkeit entgegengebrachte Interesse spreche ich Herrn Professor von Recklinghausen meinen herzlichsten Dank aus.

Die Uteri der Kinder und Foeten sind sämmtlich in Serien geschnitten, sodass die Befunde zugleich statistisch verwendet werden können, wenngleich meiner Meinung nach, wie ich vorweg sagen möchte, so geringe Zahlen nur einen recht bedingten Wert haben. Immerhin haben meine Zahlen insofern Wert, als überhaupt zum ersten Male eine grössere Reihe von Uteri auf epitheliale Gebilde im Myometrium systematisch untersucht wurden; die Befunde mögen für sich selbst sprechen.

Die untersuchten Fälle sind 12 Foeten von 2 bis 3 Monaten, 21 Foeten von 4 bis 6 Monaten, 12 von 7 bis 8 Monaten und 55 Neugeborene, in Summa 100 Foeten, dazu kommen 18 Kinder von $^1/_2$ bis 7 Jahren.

Ich bediente mich meist der Härtung der Präparate in Formalin, zuweilen auch der sehr empfehlenswerten Härtung in Müller'scher Lösung mit einem Zusatz von $^1/_{10}$ bis $^1/_5$ 40 % Formalins, Nachhärtung in Alkohol, Celloidin-Einbettung und Färbung der Schnitte mit Alauncarmin oder mit Haemalaun.

Bei der Färbung mit Haemalaun habe ich eine Ueberfärbung, dann Entfärbung mit 1 % Essigsäure und Neutralisirung mit 5 % Sodalösung (also ebenso wie bei der Weigert'schen Methode der Haematoxylinfärbung) als ganz vorzüglich erprobt.

Einem Gebrauch zufolge will ich auch noch angeben, dass die mit dem Mikrotom verfertigten Schnitte 30 μ dick sind, wenn es nicht ausdrücklich anders angegeben ist. Die Angabe der Schnittdicke, wie überhaupt alle Messungsangaben haben aber nur relativen Wert zur Berechnung der Ausdehnung eines mikroskopischen Befundes, wenn wir nur die Dicke des Schnittes, nicht aber die Dichte des Gewebes kennen. Da letztere von der Härtungsmethode etc. abhängt, so füge ich noch hinzu, dass meine Präparate bei der obengenannten Härtung und guter Imbibition mit Celloidin um $^1/_6$ bis $^1/_4$, also durchschnittlich ca. $^1/_5$ linear schrumpfen.

Schliesslich muss ich noch bemerken, dass die bei den Uteri angegebenen Maasse die grösste Länge, Breite und Dicke in cm ausgedrückt bedeuten.

Die Ueberreste des Gartner'schen Ganges im foetalen und kindlichen Uterus.

In diesem Kapitel werde ich die Ueberreste des Gartnerschen Ganges in der Substanz des Uterus schildern.

Es ist zwar aus früheren Abhandlungen über diesen Gegenstand vieles bekannt, immerhin lohnt es sich an einem grösseren Material unsere Kenntnisse einer Revision zu unterziehen und zu ergänzen.

Ich fand Ueberreste des G. G. im Uterus bei Foeten

von 2—3 Monaten in 11 Fällen,
„ 4—6 „ „ 6 „
„ 7—9 „ „ 11 „
postfoetal bei 3 Kindern.

Eine detaillirte Beschreibung der 17 Fälle von Ueberresten des W. G. bei Foeten von 2—6 Monaten unterlasse ich, weil dieselben von geringerem anatomischen Interesse an sich sind und bei der bekannten Hinfälligkeit dieser Ueberreste in späteren Monaten des Foetallebens keinen Wert für die uns vornehmlich interessirende Frage haben, was aus den Resten des W. G. im Uterus später wird oder werden kann.

Ich werde mich deshalb darauf beschränken, diese 17 Fälle späterhin im Zusammenhang mit den übrigen einer summarischen Besprechung zu unterziehen.

A. Geringere Reste des Gartner'schen Ganges.

Fall I.

Kleiner Rest des linken Gartner'schen Ganges in der Seitenkante des unteren Corpusabschnittes.

Neugeborenes Mädchen. (Sign. Foet. C.I.)

Uterus normal, anteflektirt: grösste Länge 3.4; grösste Breite 1,1; grösste Dicke des Corpus 0,9; Länge des Corpus 1,8; Länge der Cervix 1,6 cm.

Es sind Längsschnitte paralell zur Medianebene durch den ganzen Uterus mit Scheidengewölben angelegt.

Mikroskopisch erweist sich der Uterus normal bis auf die Portio; hier reicht das Plattenepithel über den äusseren Muttermund hoch in beiden Seitenteilen der Cervix hinauf.*) Nahe der Medianlinie und nahe dem äusseren Muttermund spriesst aus der tiefsten, cylindrischen Zellschicht des Plattenepithels der Portio eine Drüse mit cervicalem Epitheltypus in das Portiobindegewebe hinein.

Reste des G. G.: Längsschnitte durch die linke Seitenkante des Uterus, welche oben die Schleimhaut des Fundus im Beginne des Tubenwinkels und unten die laterale Ecke des äusseren Muttermundes, dazwischen aber nur das Myometrium der Seitenkante getroffen haben, enthalten in dem letzteren einen kleinen, nur zwei Drüsen einschliessenden Herd. Die Schnitte sind durch Präparation auf eine Länge von 30 mm in der Medianlinie reduzirt und betragen an der in Frage stehenden Stelle ca. 28 mm. Der Herd ist fast 16 mm von dem äusseren Muttermund, also nur ca. 12 mm vom Uterusscheitel entfernt und befindet sich demnach (wie auch ein Blick auf das Präparat lehrt) zweifelsohne im Corpus. — Der Herd liegt der Hinterfläche des Corpus nur 0,3 mm näher als der Vorderfläche, mithin ziemlich genau lateral. Der kleine Herd ist 0,82 mm lang von oben nach unten; die beiden Drüsen, von denen die grössere 0,16 : 0,25, die kleinere 0,09 : 0,12 grössten Durchmesser hat, liegen 0,52 mm von einander durch einen hauptsächlich longitudinalen Muskelstrang getrennt.

Die Drüsen sind von unregelmässiger Gestalt, enthalten abgestossene Zellkerne: ihr Epithel ist recht ungleichförmig, nur zum Teil regulär cylindrisch, einschichtig. Die Umgebung ist von ungleicher Anordnung; die Drüsen sind zunächst von faserreichem Bindegewebsstroma umsponnen; an dieses schliesst sich eine überwiegend längs, zum Teil auch circulär verlaufende Tunica muscularis an. Dieselbe hebt sich von dem übrigen Myometrium durch grössere Ordnung der Zellen, durch geringeren Gefässreichtum und schliesslich durch teilweise kleinere Muskelzellen aus, welche der Form nach Uebergangsstufen zu Bindegewebszellen darstellen.

Im Ganzen hebt sich die Tunica muscularis durch lebhaftere Färbung (Hämalaun) von dem Myometrium ab.

Fall II.

Kleiner horizontaler, schlauchförmiger Rest des Gartnerschen Ganges links in der Seitenkante des unteren Corpusabschnittes. Schleimhautausläufer vom linken uterinen Tubenwinkel ausgehend begleitet den interstitiellen Tubenteil an seiner unteren Seite.

Ausgetragenes Kind. (Sign. Foet. C.) Uterus mit ziemlich dickem Corpus (es fällt eine besonders starke Wölbung der hintern Corpuswand im Verhältnis zur flachen Vorderwand auf, eine Uebertreibung der physiologischen Gestalt). Lig. lata inseriren ungewöhnlich tief im Becken wie bei den

*) Ich habe dieselbe Beobachtung bei einigen anderen Neugeborenen gemacht, dass nämlich das Plattenepithel, wenn es den äusseren Muttermund überschreitet, am höchsten, zuweilen ausschliesslich an den Seitenteilen des Cervicalcanals hinaufreicht.

Erwachsenen. Die Tuben sehr kurz ($1^1/_2$ cm), ziehen vom ost. uterin. aus betrachtet erst eine Strecke hart an der Uteruskante abwärts; ebenso heften sich die Ovarien, welche sehr klein, scharf gelappt sind, mit breitem Ligam. ovar. propr. ungewöhnlich tief an der Uterusseitenkante an.*) Das Uteruscavum ist durch Schleimansammlung ein wenig dilatirt.

Mikroskopischer Befund. Die Ovarien enthalten Keimepithelhaufen und Primärfollikel; einzelne Primärfollikel sind in Umwandlung zu allerdings schlecht entwickelten Follikeln begriffen („wachsende Follikel.")

Bei der mikroskopischen Untersuchung ersieht man auch den Verlauf des interstitiellen Tubenteils; dieser zieht beiderseits erst eine Strecke weit steil nach oben um dann im sanften Bogen sich den Tubenecken des Cavum uteri etwas schräg nach unten zuzuwenden.**)

Das Ostium uterinum liegt also tiefer, als der Fundus uteri, sodass der aufsteigende Ast des interstitiellen Tubenteils noch auf Querschnitten durch das obere Drittel des Corpus in der Uteruskante erscheint.

Das Lumen des Uterus und der Tubenwinkel ist durch Schleim dilatirt, der interstitielle Tubenteil selbst ist eng, enthält aber ebenfalls etwas Schleim.

Eine sehr merkwürdige Abnormität weist der linke Tubenwinkel auf. Von der Schleimhaut der Uterus-Tubenecke begleitet ein drüsiger, mehrfach verzweigter Ausläufer den interstitiellen Tubenteil und zwar den absteigenden Abschnitt, an seiner Unterseite bis an den aufsteigenden Abschnitt, an welchem er naturgemäss medial zu liegen kommt. — Dieser drüsig verzweigte Begleiter des interstitiellen Tubenteils ist durch 9 Querschnitte a 25 μ zu verfolgen. Auf dem untersten dieser Querschnitte sieht man (s. Abbild. Fig. 17) infolgedessen medial vom interstitiellen Tubenteil und in unmittelbarer Berührung mit seiner Schleimhaut eine drüsige Verzweigung, welche durch eine 2 mm breite Strecke Myometriums von der lateralen Kante der Corpusschleimhaut getrennt ist, dennoch aber der letzteren angehört und wie oben gesagt im direkten Zusammenhang mit ihr steht.

Der interstitielle Tubenteil hebt sich, trotzdem sein Schleimhautbindegewebe unvermittelt in die Schleimhautabzweigung übergeht und obgleich eine Epithelverschmelzung beider hin und wieder vorkommt, dennoch im Ganzen scharf ab und zwar sowohl durch sein Epithel, als auch, wenngleich viel geringer, durch sein Bindegewebe. — Das Epithel der Corpusdrüsen (speziell im Fundus) ist nämlich hoch, bis zu 0,026, hat helles Protoplasma, hohe, länglich ovale Kerne, während das Epithel des interstitiellen Tubenteils niedrig, durchschnittlich 0,013, stellenweise kubisch ist, dunkles Protoplasma und schmale, fast spindlige Kerne hat. Dagegen kommt der Corpusepithel-Charakter der drüsigen Verzweigung bis an ihr Ende zu. Das Bindegewebe des interstitiellen Tubenteils unterscheidet sich durch geringere

---

*) Diesen Befund habe ich auch bei einigen anderen Neugeborenen gemacht, und kann ihn als einen zwar übertriebenen Descensus ovariorum, nicht aber als pathologisch betrachten.

**) Dieser Verlauf des interstitiellen Tubenteils ist durchaus physiologisch. Ich nenne vom Ostium uterin. ab den ersten Abschnitt des interstitiellen Tubenteils den aufsteigenden, den zweiten, sich dem Uterus cavum zuwendenden, den absteigenden Abschnitt.

Dichte und dunkler tingirte, schmalere Spindelzellen vor dem der Corpusschleimhaut und der drüsigen Abzweigung aus. Das Bindegewebe der letzteren ist freilich weniger dicht. — An der medialen Seite des interstitiellen Tubenteils tritt eine Vermengung beider Arten von Bindegewebe ein, sodass hier nur die laterale Seite des interstitiellen Tubenteils seine ursprüngliche Bekleidung hat. Die genannte drüsige Abzweigung besitzt richtige Drüsen, welche an der Grenze zwischen tubulösen und acinösen stehen, die Drüsen sind dilatirt, bis zu 0,3 mm Dm. und enthalten abgestossene Zellen und Schleim. Sie sind makroskopisch sichtbar. Nicht nur in der Lichtung der einzelnen Verzweigungen sondern auch in Summa übertrifft auf dem Querschnitt dieser Drüsenausläufer den benachbarten, engen interstitiellen Tubenteil an Ausdehnung um ein Vielfaches. Auf einem Querschnitt sieht man z. B. 5 Drüsendurchschnitte, welche zusammen eine grösste Ausdehnung von nahezu 1 mm haben. Der Uterus ist im übrigen ohne histologische Besonderheit.

Der Rest des Gartner'schen Ganges verläuft in der linken Seitenkante des Corpus in dem unteren Drittel als ein etwas gewundener Schlauch nahezu horizontal 0,27 mm, aber nur innerhalb der äussersten Muskulatur; er liegt nicht genau seitlich, sondern etwas mehr hinten. Mit seiner Tunica muscularis misst er auf einem Querschnitt durch das Corpus 0,345 : 0,225 mit der grössten Ausdehnung von links nach rechts. Die Kanallichtung ist eng, durchschnittlich 0,015. Das Epithel cylindrisch, an den höchsten Stellen 0,0104; die Kerne oval. Zwischen den Epithelien liegen hie und da lange, schmale, sehr dunkel tingirte Zellen (Wanderzellen?).

Die Tunica muscularis, überwiegend circulär, hebt sich aus denselben Ursachen nur noch stärker, als in dem vorigen Falle, von dem Myometrium ab. Zudem ist diese Tunica muscularis reichlicher von schmalen spindligen Bindegewebszellen mit dunkler gefärbten Kernen durchsetzt. Eine eigene Bindegewebsumhüllung hat dieser G. G. nicht.

Fall III.

Kleiner Rest des Gartner'schen Ganges im untersten Teil des Corpus in der äusseren Muskulatur rechts.

Neugeborenes Mädchen (Sign. Foet. LXXXIX.)

Uterus 2,9 cm lang; 1,2 cm am Fundus breit und 0,85 dick; Portio etwas klein.

Makroskopisch und mikroskopisch fällt auf, dass der rechte Ureter sich noch oberhalb des inneren Muttermundes der Uteruskante stark nähert; die rechte Hälfte des Uterus ist in dem unteren Drittel des Corpus und in dem supravaginalen Teil der Cervix wesentlich breiter als die linke Seite; das Parametrium heftet sich rechts viel breiter an die Uteruskante an als links.*)

*) Diesen Befund von Asymmetrie der beiden Uteruskanten an der genannten Stelle mit ungleichem Ansatz der Parametrien habe ich zugleich mit dem hierdurch hervorgerufenen Näherrücken des Uterus an die breitere Uteruskante bei Foeten jeden Alters gefunden und konnte sie besonders bei jüngeren Foeten auf eine Verdrängung des Uterus durch stark gefüllten Mastdarm meist nach der rechten Seite, öfter auch nach links zurückführen. Ich vermute indess, dass diese Dislokation mit ihren Folgen postfoetal stets zum grössten Teil ausgeglichen wird.

Mikroskopisch finden sich sonst keine Abnormitäten.

Der Rest des rechten Gartner'schen Ganges liegt im untersten Teil des Corpus in der äussersten Muskulatur. Der Herd ist auf dem Querschnitt oval, hat eine grösste Ausdehnung von 0,18 : 0,45 mm, die grössere von rechts nach links gemessen und ist durch 25 Schnitte a 25 zu verfolgen. In den oberen Schnitten bildet er einen von vorn nach hinten (sagittal) verlaufenden Schlitz, welcher medianwärts ein wenig concav gebogen ist, dann wird der Kanal weiter abwärts plötzlich schmal und geht fast horizontal medianwärts gegen die mittlere Muskelschicht des Uterus vor; er zeigt hierbei einzelne kleine Verzweigungen; immerhin entfernt er sich nur bis auf 0,8 mm von der lateralen Uteruskante, sodass er noch 1 mm von der Schleimhaut entfernt bleibt, obgleich diese durch die oben besprochene Ungleichseitigkeit des Uterus der Seitenkante sehr nahe liegt.

Eine lebhafte Abstossung der Zellen (Präparation?) ermöglicht es nicht, dieselben zu schildern. Auf der medialen Seite des Kanals ist eine etwas stärkere Anhäufung von spindligen Bindegewebzellen wahrnehmbar; die weitere Umgebung besteht aus meist circulären Muskelfasern.

Fall IV.

Rest des Gartner'schen Ganges im untersten Teil des Corpus und im obersten Teile der Cervix links.

Neugeborenes Mädchen (Sign. Foet. XXIV.) Uterus und Adnexe äusserlich normal, Uterushöhle ein wenig dilatirt. Masse des Uterus 3,0, 1,2 und 0,85.

Mikroskopische Untersuchung ergiebt, dass die interstitiellen Tubenteile ziemlich horizontal eintreten, dann aber ziemlich steil abwärts verlaufen, sodass erst nach 150 Schnitten ihre Vereinigung mit dem Cavum uteri sichtbar wird; was nun davon der interstitiellen Tube, was den Tubenwinkeln zuzurechnen ist, kann man in diesem Falle nicht entscheiden, da auch die interstitiellen Tubenteile etwas dilatirt sind. Diese Dilatation des Cavum urteri verdankt ihre Entstehung einer Sekretstauung oberhalb des inneren Muttermundes; es sind nämlich in der Cervix klappenartige Vorsprünge vorhanden, welche eine Stenose hervorrufen.*)

Während die Corpusschleimhaut drüsenlos ist besitzt der obere Teil der Cervix einige Drüsen.

In der äusseren Muskulatur des unteren Corpusabschnittes links genau seitlich beginnt der Gartner'sche Gang als enger Kanal dicht an der Aussenkante des Uterus, geht schräg abwärts und medialwärts in die innere Muscularis, wendet sich dann aber, nachdem er bis 1,23 mm von der Aussenkante in die Uterussubstanz vorgedrungen, weiter unten wieder lateral abwärts, um noch im obersten Teile der Cervix mit einem cystisch erweiterten Lumen etwa zwischen äusserer und innerer Muscularis zu endigen.

Ein Profilbild dieses Verlaufs (von der Vorderfläche des Uterus gesehen) würde ein Zickzack darstellen, an dessen Ecken kleine Erweiterungen und sehr kurze Ausläufer sitzen.

Die Verteilung und Stärke der Tunica muscularis des G. G. ist sehr ungleichmässig: bevorzugt ist besonders der am weitesten medial gelegene

*) Ich (1) habe ähnliche Befunde früher beschrieben; siehe auch Friedländer. (2)

Teil, dessen Umhüllung von Muskel- und Bindegewebezellen in verschiedener Verlaufsrichtung sich wiederum wie in den vorigen Fällen durch starke Färbung (Alauncarmin) u. s. w. abhebt. Epithel sehr ungleich, meist cylindrisch. Inhalt in den dilatirten Stellen Eiweissklumpen und Zellkerne.

In den Ovarien sind zahlreiche Graaf'sche Follikel und grosse Follikelcysten. Ein grosses, fast kugliges Haematom von 1,5 mm Dm. buchtet den Epithelsaum einer solchen Cyste in das Lumen vor.*)

In der Mesosalpinx unterhalb der Fimbria ovarica befinden sich dem lateralen Ende des Epoophoron vorgelagert zwei Cysten, deren grössere 0,69 : 0,9 mm misst. Im Gegensatz zu dem niedrigen, schwach gefärbten Epithel der Epoophoronschläuche fällt das sehr stark gefärbte, hohe cylindrische Epithel dieser beiden Cysten in's Auge.

Fall V.

Linker Gartner'scher Gang im Parametrium längs des Corpus bis in das Myometrium. Reste beider G. G. in der Cervix. Isolirte Drüse in der Seitenwand des Corpus rechts. Reste des Paroophoron im lateralen Teil des lig. lat. dextr. mit einem ectodermalen Gebilde.

Neugeborenes Mädchen. (Sign. Foet. C.III.) Ovarien stark gelappt: ein klein wenig Uterus arcuatus, misst 2,45 1,2 und 0,65 cm.

Mikroskopisch: Im Hilus ovarii sinistri befindet sich nahe der Anheftung an der Mesosalpinx ein mehrfach verzweigter, enger Drüsenschlauch, dessen Aeste zu Knäueln gewunden sind. Die Enden derselben sind etwas erweitert, aber nicht kolbenförmig rundlich, sondern zu zipfligen Ecken ausgezogen. Das Epithel ist einreihig, kubisch, mit meist rundlichen Kernen; die Schläuche werden von einer schmalen Lage spindliger Bindegewebszellen um ein Geringes dichter, als das übrige Stroma, eingehüllt.

Im Hilus ovarii dextri befinden sich mehrfach epitheliale Gebilde; sie unterscheiden sich indes vielfach von dem im rechten Hilus. Sie liegen in breiten Lagen dichten und dunkel gefärbten Bindegewebes zwischen den grossen Gefässstämmen; sie bestehen in der Mehrzahl aus isolirten Drüsen, welche durch Knäuelbildung und ihr kubisches Epithel zum Teil denen im linken Hilus ähneln, während einzelne andere bis zu 0,12 mm Dm. cystisch erweitert, von unregelmässiger Gestalt und mit schönem cylindrischen Epithel bekleidet sind.

Die Ovarien besitzen in den tieferen Schichten der Zona parenchymatosa sehr viele Primärfollikel, weniger in den oberflächlichen. Einzelne Follikel nahe dem Hilus sind in Reifung begriffen.

---

*) Reifende und reife Follikel (d. h. anatomisch, nicht etwa physiologisch betrachtet) sowie auch Follikelcysten sind in den Ovarien von Neugeborenen und Kindern zu häufig, als dass man sie stets als pathologisch ansehen dürfte. (S. auch Nagel 68.) Es ist indess mit C. Ruge (69) anzunehmen, dass gelegentlich eine excessive Durchsetzung der Ovarien mit grösseren Cysten Druckatrophie oder wenigstens Dystrophie hervorrufen kann. Ich habe solche Ovarien mit über erbsengrossen Cysten gesehen und muss das natürlich als pathologisch bezeichnen. Auch Haematome in der Nachbarschaft von Follikelcysten, wie im vorliegenden und in einem andern Falle sprechen für das Vorkommen krankhafter Vorgänge im foetalen Ovarium.

Das Eierstocksepithel überschreitet stellenweise die Waldeyer'sche Linie und setzt sich auf das Mesovarium und auch auf das Lig. ovar. propr. fort. An der Grenze zwischen Lig. propr. und der Hinterwand des Mesovarium sinist, nicht weit vom Ovarium entspringt eine 0,37 lange Appendix mit dem zarten Bindegewebe des Lig. lat. als Grundstock. In diesem liegen Eierstockszellen und in Bildung begriffene Primärfollikel. Die Oberfläche ist überzogen von der obengenannten Fortsetzung des Eierstockepithels, (Accessorisches Ovarium).

Das Epoophoron ist auf beiden Seiten in normaler Stärke vorhanden; die Umhüllung desselben ist meist bindegewebiger Natur, nur der Hauptkanal links und einige kleinere Kanälchen in seiner Nähe haben eine schöne circuläre Muskelzone. Die Kanäle sind meist sehr eng, zum Teil gewunden; einzelne, besonders im linken Epoophoron gablig verzweigt; ebenfalls linkerseits fand ich an zwei Stellen ampullenförmige Auftreibungen der Kanälchen, in welche ein halbkugliger Vorsprung ragt, einem Pseudoglomerulus v. Recklinghausen's vergleichbar. Die Kanäle liegen in der Mesosalpinx an der Ampulle der Tube und an der Wurzel des Mesovarium entlang bis etwa zur lateralen Hälfte des letzteren. Weiter medial ist die Mesosalpinx völlig frei von Drüsenschläuchen.

Es ist nun im rechten Lig. lat. noch einer anderen Drüsengruppe, welche ich für Reste des Paroophoron ansehe und eines Gebildes ectodermaler Abkunft Erwähnung zu thun, (s. Abbild. Fig. 10) nämlich unweit der Insertion des Lig. lat. an der Beckenwand und zwar zwischen den Gefässen des Plexus spermaticus bis in das Lig. ovarico pelvicum hinein. Diese, also im lateralsten Teil des Lig. lat. gelegene Drüsengruppe besteht von unten nach oben betrachtet, aus drei verwickelten Drüsenknäueln, einem cystenähnlichen Gebilde und schliesslich in der Nähe der letzteren einzelnen kleinen Drüschen. Der unterste Drüsenknäuel liegt dem Beckenzellgewebe am nächsten, die kleinen Drüsen liegen dem freien Rand des Lig. ovaricopelvicum am nächsten.

Die Gesamtlänge der Partie, in welcher diese Drüsen in einem Zuge hintereinander auftreten, beträgt 2,7 mm. Der grösste Drüsenknäuel misst 0,45 : 0,15 mm.

Die Drüsenknäuel erinnern an Epoophoronschläuche von schlechter Entwickelung; die Kanäle sind aber vielfach verzweigt, sehr stark verschlungen; oft biegen sie sehr scharf in Schleifenform um. Die Knäuelbildung ist vielfach so verwickelt, dass auf einem Querschnitt ein wirres Durcheinander von Quer-, Schräg- und Längs-Schnitten ein und desselben Schlauches sich darbietet. Die Lichtung der Schläuche wechselt oft und plötzlich; sie misst 0,02—0,04.

Die Schläuche sind stellenweise von geronnenem Eiweiss ganz erfüllt; an anderen Stellen sieht man im Lumen einen Zellhaufen, dessen Zellleiber zu einem Klumpen coagulirt sind, dessen Kerne zum Teil ganz flach gedrückt in konzentrischer Schichtung angeordnet sind. An einer Stelle liegt rings von gewundenen Schläuchen umgeben ein konzentrisch angeordneter Zellhaufen von 0,045 Dm. Um einen Kranz kubischer Zellen schliessen sich nach aussen schmale spindelförmige Bindegewebszellen und innerhalb des Epithelkranzes liegen konzentrisch, teils kubische, teils mehr längliche Zellen.

Ihr Epithel ist durchweg niedrig, kubisch. Die Umgebung besteht nur an einigen Stellen aus wenigen spindligen Bindegewebszellen; die Drüsenknäuel liegen sonst nackt im faserigen Bindegewebe des Lig. lat.

Die kleinen zu oberst gelegenen Drüsen ähneln den geschilderten Schläuchen, nur dass sie eine bindegewebige Tunica haben und zu kurz sind, um geschlängelt sein zu können; das Epithel ist jedoch identisch; es misst 0,0052 bis 0,0078. Die Drüsen sind ein wenig cystisch erweitert, haben 0,06 und mit der Tunica 0,12 mm Dm. — Ganz verschieden von den Drüsenknäueln und von den kleinen Drüschen ist jedoch die zwischen beiden Gruppen gelegene Cyste, oder cystenähnliches Gebilde.

Dieses Gebilde (0,3 und mit Tunica 0,5 mm im Dm.) besitzt einen aus Muskelfasern und Bindegewebszellen zusammengesetzten Mantel und mehrschichtiges, ungewöhnliches Epithel.

Während durchschnittlich 4—5 Zellen übereinanderliegen, so bildet das Epithel an einer Stelle des Gebildes einen Hügel bis zu 11 und 12 Zellen übereinander. (Siehe Figur 10a.)

Die Gestalt dieser Zellen ist mannigfaltig, jedoch nicht willkürlich abwechselnd, sondern es lässt sich ein stetiger Uebergang von einer Form in die andere nachweisen. Ein Teil der Zellen ist durchaus epithelial zu nennen, polygonal, zuweilen etwas mehr rundlich, von 0,013—0,015 Dm.; ihr Kern 0,008—0,01. In anderen Partien sind die Zellen grösser, aber flacher (0,018—0,02 Länge bei 0,007 Breite, mit Kernen von 0,013 Länge bei 0,0026 bis 0,0052 Breite); diese Zellen liegen wie Mauersteine übereinander mit der Längsseite paralell zur Cystenwand und erinnern an das Pflasterepithel der Haut. An anderen Stellen sind die Zellen ganz flach gedrückt, sie erscheinen dann als grosse flache Scheiben und auf dem Durchschnitt wie lange Spindelzellen.

Die gut erhaltenen Epithelien sind dunkel gefärbt, haben rundlich ovale Kerne mit reichlichen Chromatinkörnern, welche ganz an der Peripherie liegen, während das Innere des Kerns blass erscheint. — Bei manchen Zellen weicht das Protoplasma vom Kerne zu einer mondsichelförmigen Vacuole ab. Andere Zellen (in den äusseren Lagen) haben grosse Vacuolen mit einem gänzlich an die Wand gedrückten Kern. In den oberflächlichsten Lagen nahe dem Lumen sind die Zellen vielfach mit kleinen schwarzen durch Haemalane und Haematoxylin dunkelblau gefärbten Körnchen zum Teil besät. Einzelne Zellen sind auch mit gelben Pigmentkörnchen besetzt.

In der Cyste liegt der Wand ein dunkler Saum an, welcher aus Schollen und Pigmentkörnchen besteht; die übrige Höhle ist mit scholligen, teils homogenen, teils mit pigmentbesetzten Massen angefüllt, welche zum Teil noch als degenerirte zellige Elemente erkennbar sind. (Siehe Figur 10a u. 10b.)

Auf die Deutung dieses Gebildes als Ectoderm werde ich weiter unten zu sprechen kommen.

Der Fundus uteri ist 9 mm breit, 4,5 mm dick (am mikrosk. Präparat gemessen). Die Schleimhaut im Uteruscorpus und Fundus ist wenig ausgebildet; es sind nur wenige kurze Längsfalten und gablige Faltung an den lateralen Kanten des Lumens vorhanden; keine Drüsen. Das Bindegewebe der Schleimhaut ist normal; ebenso das Epithel, das letztere ist, was besonders hervorgehoben werden muss, an den lateralen, faltigen Ausstülpungen

genau dasselbe, wie an der übrigen glatten Schleimhautoberfläche. Das Epithel ist gut gefärbt. Den lateralen Ecken der Schleimhaut entsprechen die höchsten Zellen (0,013), während die niedrigen Zellen auf den Wellenbergen 0,0078 in der Länge messen. Die Kerne sind stäbchen- und keulenförmig und füllen fast den ganzen Zellleib aus; in den niedrigen Zellen sind sie mehr oval, immer aber sind sie gut gefärbt. — Ich hebe diese normalen Einzelheiten hervor, weil es für die Deutung einer nunmehr zu schildernden, isolirten Drüse im Corpus wichtig erscheint.

Diese isolirte Drüse liegt im oberen Teil des Corpus, in seiner rechten Seite, 2 mm ca. unterhalb der musculären Umhüllung des interstitiellen Tubenteils, in gleicher Höhe etwa mit dem Ansatz des Lig. ovar. propr. am Uterus, während das Lig. rotund. ein wenig höher inserirt. Dieses nur zur Orientirung über die Höhe des Drüsensitzes; irgend welchen Zusammenhang mit der Drüse haben die genannten Ligamente nicht, vielmehr verlieren sich ihre Fasern in den äussersten Uterusschichten.

Die Drüse aber liegt mit ihrem oberen Ende medial zunächst der Schleimhaut (nämlich 0,45 mm) und mit dem untersten mehr lateral gelegenen Ende 0,45 mm von der Schleimhaut (zwischen den Aussenrändern der Epithelsäume gemessen) entfernt. Die Drüse liegt also schräg von oben medial nach unten lateral in ziemlich genau seitlicher Richtung und zwar liegt ihr oberes Ende mitsamt dem sie umgebenden Bindegewebe zum grossen Teil in der Schleimhaut selbst; das unterste Ende der Drüse dagegen erscheint auf dem Querschnitt gänzlich von der Schleimhaut getrennt im Myometrium nahe der Tunica vasculosa. Die Länge der Drüse von oben nach unten misst 0,25; ihr unregelmässig gestalteter Querschnitt misst an der breitesten Stelle (die Ausbuchtungen mitgerechnet) 0,225 mm. Die Drüse wird rings von Bindegewebe eingehüllt, welches unmittelbar in das der Schleimhaut übergeht. Das Stroma der Schleimhaut hat zwei Zonen, von denen die innere aus kleinen, dichtgedrängten Zellen, die Aussenschicht aus rundlichen und spindligen besteht und nur diese Schicht geht auf die isolirte Drüse über, während von der Art des inneren Schleimhautstromas nur an einer Stelle der isolirten Drüse eine Andeutung vorhanden ist und zwar auf der der Schleimhaut abgekehrten lateralen Seite.

Das Epithel dieser Drüse ist im Gegensatz zu dem der Schleimhaut von seiner Unterlage stellenweise abgehoben; es ist ferner fast überall zweischichtig und durchwegs bedeutend heller gefärbt, als das der Schleimhaut. Die Zellen haben eine wechselnde Höhe von 0,01—0,013; die Breite der Zellen wechselt noch mehr, einzelne erscheinen ja noch relativ schmal, niemals jedoch so wie die Epithelien der Schleimhaut und die meisten Zellen der Drüse sind sogar wesentlich breiter als die der Schleimhaut. Eine genaue Messung ist sehr erschwert durch die unscharfen Zellconturen des hellen Protoplasmas. Die Kerne sind ebenfalls viel heller, als in den Schleimhautepithelien; meist sind sie blasig, oft kuglig, zum Teil auch breit oval. Die Kerne füllen die Zellen wohl in der Breite, nicht aber nach oben und unten aus; sie haben ferner eine kaum stärker gefärbte Mantelzone. Der Inhalt der Drüse ist nur gering und besteht aus einzelnen abgestossenen Zellen und Kernen; der grösste Teil des Lumens erscheint leer.

Ich komme jetzt zu den Resten der beiden Gartner'schen Gänge. Der linke G. G. beginnt bereits als enger Kanal hoch im Parametrium,

1,8 mm von der Seitenkante des oberen Corpusdrittels. Anfangs liegt er nahe dem hinteren Blatt des Lig. lat., weiter abwärts rückt er aber von hinten her in die Mitte des Parametriums, kommt hier mit steilem Verlauf nach unten und medial an die Uteruskante im unteren Drittel des Corpus zu liegen und tritt ziemlich genau in der Mitte der Seitenkante noch oberhalb des inneren Muttermundes in den Uterus. Nach kurzem Verlauf aussen in der Seitenkante des Uterus selbst nach abwärts bis etwa zur Höhe des inneren Muttermundes verschwindet der Gang gänzlich, um erst in der Cervix oberem Teile als leicht verzweigter Gang in der inneren Muskulatur der Vorderwand wieder zu erscheinen. — Im oberen Teil ist der beschriebene enge Kanal von spindligen Bindegewebszellen, untermischt mit Muskelzellen und faserigem Bindegewebe, locker umgeben; je mehr er sich der Uteruskante nähert, desto dichter wird das zellige Bindegewebe und desto regelmässiger ordnet es sich zu circulären Zügen, denen sich in der äusseren Schicht ebenfalls konzentrische Muskelzüge anschliessen. Auch Längsfaserzüge schliessen sich an; sie durchflechten teilweise die Ringfasern und halten sich mit Vorliebe mehr an der Peripherie auf. Allmählich macht sich eine überwiegende Ansammlung zu einer äusseren Längsfaserscheide, zuerst an der Vorder- und Hinterseite des Ganges bemerkbar. Die Trennung in zwei Schichten wird erst deutlicher, wo der Gang sich an die Uteruskante legt. Im Uterus angelangt, bleibt dem Gang im Wesentlichen auch die Muskelschicht in eine innere, circuläre und äussere, longitudinale erhalten, allerdings mit bipolarer Anhäufung der letzteren nach vorn und hinten zu. Das enge Lumen wird von niedrig-cylindrischen Epithelien mit dunkel gefärbten, grossen, ovalen Kernen umsäumt.

Ehe wir nun den bereits erwähnten weiteren Rest des linken G. G. in der Cervix betrachten, wäre einer Anomalie im Bau der Cervix selbst noch Erwähnung zu thun.

Der supravaginale Teil der Cervix ist nämlich asymmetrisch: das linke Parametrium ist ungewöhnlich weit vorn angeheftet; auf dem Querschnitt erscheint die Cervix fast um eine Viertel-Wendung von der normalen Stellung abgewichen, indem das Lumen stellenweise anstatt quer, nahezu von vorn nach hinten (sagittal) gerichtet steht. Der linke Ureter zieht infolgedessen höher, als der rechte an der Cervix vorüber.

Vergleiche hierüber die Anmerkung im Falle III.

Dem Ansatz des Parametriums entsprechend liegt auch der untere Rest des Gartner'schen Ganges in der Vorderwand der Cervix. Der Kanal ist unregelmässig ausgebuchtet mit wenigen kleinen Abzweigungen und auf dem Querschnitt ist die Längsrichtung von vorn nach hinten gestellt. — Das Epithel ist meist von seiner Unterlage abgehoben, teilweise abgestossen; die Abstossung der Epithelien ist indes keine Folge der Präparation, sondern die Zellen haben rundliche, blasige helle Kerne, während die wohlerhaltenen dunkle, ovale, sogar längliche Kerne besitzen.

Der linke G. G. endigt bereits in mittlerer Höhe des supravaginalen Abschnittes.

Etwas tiefer beginnen erst die Reste des rechten Gartner'schen Ganges. Der rechte G. G. liegt im ganzen in den inneren Schichten der Cervix und zwar im oberen Teil mehr hinten, weiter abwärts dagegen ziemlich genau seitlich.

Der Gang macht auch eine Drehung um die Längsachse; im oberen Teil steht er abnorm, im unteren normal. Er geht bis zur Höhe des Scheidengewölbes, und ist hier auf einem Querschnitt zweimal getroffen, das eine mal innerhalb der Schleimhaut, das zweite mal mehr lateral.

Die Gestalt des Kanals ist sehr wechselvoll; oben ein einfacher Kanal, streckt er sich allmählich zu einem auf dem Querschnitt unregelmässig gestalteten Schlitz. Seine Ausstülpungen und drüsigen Ausläufer sind ebenfalls wechselvoll; sie überwiegen, wie üblich, im unteren Teil. Jedoch macht sich vielfach eine Zusammenhangslosigkeit der einzelnen Abschnitte sowohl auf dem Querschnitte als auch dem Längsverlaufe nach bemerkbar.

Die Ausläufer und das Epithel sind zwar im übrigen typisch, aber das Typische daran ist in anderen Fällen schärfer ausgeprägt und soll deshalb, um Wiederholungen zu vermeiden, an anderer Stelle geschildert werden. Erwähnenswert wären nur kleine Pigmentklümpchen, von heller gelber Farbe, im rechten wie im linken Gang. Die Tunica muscularis beider Gänge ist unregelmässig verteilt; der linke höher in der Cervix gelegene Teil zeigt noch eine innere circuläre und äussere longitudinale, zuweilen auch noch eine innerste longitudinale, die äusseren Schichten sind jedoch meist ohne scharfe Grenze gegen das Myometrium. Beim rechten G. G. ist die Muskelscheide sehr viel ungleicher, schwächer und vielfach, besonders im untersten Teil, kann von einer Tunica überhaupt nicht mehr die Rede sein.

Die Gänge werden auch von einem sehr unregelmässig verteilten Bindegewebe begleitet; dasselbe liegt stellenweise in dünner Schicht dem Epithel zunächst an, zum Teil durchsetzt es auch in Gestalt sehr schmaler Spindelzellen regellos die inneren Muskelschichten der Tunica. Um einen Anhaltspunkt zum Vergleich zu haben, will ich noch angeben, dass die Verzweigungen des rechten W. G. auf einem Querschnitt durch den untersten Abschnitt des supravaginalen Cervicalteiles eine grösste Längsausdehnung von 2,1 mm erreichen.

In diesem letzten Falle sind ja die Reste der beiden Gartnerschen Gänge nicht unbedeutend, aber der mangelhafte Zusammenhang der einzelnen Teile und das stellenweise schlecht erhaltene Epithel lassen ihn als etwas hinfällig erscheinen. Ganz anders ist das in den folgenden Fällen, in denen meist sehr kräftiges Epithel den Eindruck eines lebenskräftigen Drüsenapparates hervorrufen.

Der Ausdehnung nach mag immerhin Fall V als Uebergang zu den folgenden rangiren.

B. Bedeutendere Reste des Gartner'schen Ganges.

Fall VI.

Rechts Gartner'scher Gang im Parametrium und oberen Teil der Cervix supravaginalis.

Links Gartner'scher Gang im Parametrium und in der ganzen Cervix supravaginalis (annähernd normaler Typus).

Foetus von 8 Monaten (Sign. Foet. XXI) Uterus sehr symmetrisch gebaut, normal; Maasse des Uterus 2,7, 1,0, 0,7 cm. Adnexe normal.

Mikroskopisch: Adnexe normal. Beiderseits ziemlich kräftiges Epoophoron in der Mesosalpinx, im Mesovarium bis in den Hilus ovarii. Medialwärts vom Mesovarium sind im oberen Teil des Lig. lat. keine Schläuche zu finden. Der Gartner'sche Gang beginnt beiderseits ungefähr in gleicher Höhe, nämlich kurz oberhalb des inneren Muttermundes, in den Parametrien, lateral von den grossen Gefässen, 0,5 mm von den Uteruskanten entfernt, als solider Zellstrang, anfangs von unregelmässigem Querschnitt. Der rechte besteht überwiegend aus longitudinalen Muskelfasern, während der linke mehr Bindegewebsfasern enthält und infolgedessen weniger lebhaft gefärbt ist. (Alaunkarmin). Weiter abwärts nähern sich beide Stränge schnell den Uteruskanten und legen sich an der Mitte derselben innig an. — Von hier ab verhalten sich beide verschieden von einander. Der rechte Gang ist zwar bedeutender als die sub A geschilderten Reste, aber er ist nicht hervorragend und nicht typisch, während der linke, wenn auch nicht in allen Punkten, so doch in vielen dem Typus des Gartner'schen Ganges, wie wir ihn später kennen lernen, nahe kommt.

Der rechte Gang bekommt, nachdem er an der Uteruskante angelegt ist, einen mehr rundlichen Querschnitt, hervorgerufen durch Beteiligung von circulären Muskelfasern in den mittleren Schichten; zugleich wird sein Querschnitt umfangreicher (bis zu 0,3 mm Dm.). Nach wenigen Schnitten ist der Gang bereits kanalisirt; der Kanal erweitert sich beim völligen Eintritt des G. G. in den supravaginalen Teil der Cervix sehr schnell und wird auf dem Querschnitt zu einem von rechts nach links liegenden Hauptkanal. Der Hauptkanal hat eine schlitzförmige Gestalt und von dem lateralen und medialen Ende biegen nach vorn und hinten kurze einfach schlauchförmige Verzweigungen ab.

Die Querschnittsfigur eines Schlitzes kehrt immer wieder in den späteren Fällen; ich will deshalb dieselbe schon hier kurz erläutern. Der Gartner'sche Kanal ist bei seinem Eintritt in das Myometrium cylindrisch: mit zunehmender Ausdehnung des Lumens wird dasselbe indes so zu sagen flach gedrückt: Der Kanal wird in seinem Hauptstamm säbelscheidenförmig. Der Hauptstamm hat also zwei Flächen und zwei Kanten.

Ein Querschnitt durch die Scheidenform ergiebt daher den genannten Schlitz, dessen Längsrichtung normaliter von vorn nach hinten liegt. Die Flächen des scheidenförmigen Kanals liegen der lateralen und medialen Seite zugewendet; die Kanten sehen nach vorn und hinten. Auf den Querschnitt angewandt sind die Längsseiten des Schlitzes gewöhnlich lateral und medialwärts, die schmalen Enden nach vorn und hinten gerichtet.

Erst seinem unteren Ende nahe, aber noch im obersten Teile des supravaginalen Abschnitts dreht sich der Gang, so dass der Schlitz die normale Richtung von vorn nach hinten einnimmt; hier sind seine Verzweigungen bereits erschöpft. Der rechte G. G. ist also nur kurz und das Parametrium mitgerechnet nur auf 56 Schnitten zu sehen.

Seine grösste Flächenausdehnung erreicht er kurz unterhalb des inneren Muttermundes; er nimmt hier einen grossen Teil der äusseren Muskulatur im Seitenteil der Cervix ein und misst 0,45 : 0,82. Dabei ist sein laterales Ende 0,37 mm von der Seitenkante des Uterus und sein mediales 0,6 mm von dem Epithel der Schleimhaut entfernt.

Der linke G. G. verläuft als solider Strang an der Uteruskante viel weiter abwärts, ehe er kanalisirt wird; er bekommt sein Lumen erst etwa

in der Höhe, wo der rechte Gang bereits sein unteres Ende findet. Der linke G. G. liegt zwar dem Uterus eng angeschmiegt, sein Eintritt in das Myometrium erfolgt aber erst, nachdem er bereits kanalisirt ist. Der anfangs runde Lumen-Querschnitt wird jetzt schlitzförmig mit der normalen Längsrichtung des Schlitzes von vorn nach hinten. Je weiter abwärts, desto tiefer dringt auch der Gang in die Uterussubstanz medial vor. Gleichzeitig wird er auf dem Querschnitt bis um das Zehnfache mehr ausgedehnt: er misst stellenweise von vorn nach hinten bis zu 1,5 mm, während die Breite der Kanallichtung 0,1 kaum übertrifft. Schliesslich endigt der Gang im untersten Teil des supravaginalen Abschnittes 0,9 mm von der Seitenkante und 0,65 von dem Schleimhautbindegewebe entfernt.

Mit der wachsenden Ausdehnung des Hauptkanals geht Hand in Hand eine nach abwärts zunehmende Abzweigung sehr enger, kurzer, zum Teil stark gewundener Kanälchen. Die Zahl der Verzweigungen ist immerhin unbedeutend zu nennen im Verhältnis zur Grösse des Hauptstammes; an der medialen und der lateralen Fläche des Hauptkanals gehen, wie normaler Weise, nur vereinzelt solche Kanälchen ab; an der hinteren und vorderen Kante des Hauptstammes entspringen zwar mehrere Kanälchen, aber doch relativ wenige.

Die Tunica muscularis ist um den obersten, cylindrisch kanalisirten Teil beider Gänge in zwei Schichten, innen circulär, aussen longitudinal angeordnet. Sobald sich die Kanäle ausdehnen, geht die circuläre Schicht mehr und mehr verloren, während die longitudinale den Kanal länger verfolgt, aber nirgends eine nach allen Seiten streng abgegrenzte Tunica bildet, vielmehr vielfach von den Faserungen des Myometriums kaum noch zu unterscheiden ist. — Dagegen bekleidet ein eigenes spindelzelliges Bindegewebe umgekehrt grade den ausgedehnteren und verzweigten Teil des Ganges, während der obere Teil ganz frei davon ist. Die Bindegewebszone ist an den breiten Flächen des Hauptstammes am dichtesten und breitesten, während die Kanten frei sind. Das Bindegewebe füllt die Winkel zwischen dem Hauptstamme und seinen grösseren Zweigen am dichtesten aus; dagegen liegen die peripheren Enden dieser Zweige stets unbekleidet im Myometrium. Das Epithel des Hauptstammes ist meist niedrig cylindrisch, vielfach auch cubisch: das Epithel der engen, gewundenen Kanälchen ist stets cubisch und stets mit bedeutend heller gefärbtem Protoplasma versehen, als das des Hauptkanals. Das Epithel ist indes nicht regulär genug, um allgemeinwertige, vergleichende Messungen daraus entnehmen zu können.

In der Lichtung beider Hauptkanäle liegt hier und da ein Eiweissklümpchen mit Zellkernen vermischt.

Fall VII.

Rechter Gartner'scher Gang im ganzen supravaginalen Abschnitte.

Linker Gartner'scher Gang im oberen Teil der Cervix und ein kleiner Rest desselben im unteren Teil des supravaginalen Abschnitts.

Neugeborenes Mädchen: (Sign. Foet. X C VI). Maasse des Uterus 3,0; 1,3; 1,1. Corpus etwas kuglig, Portio nicht gross. Auf der Rückwand des Uterus verläuft in der Medianlinie eine etwa $^1/_2$ mm hohe und ebenso

breite, leistenartige Erhebung über das ganze Corpus und bis auf den supravaginalen Teil. — (Die Adnexe dieses Uterus habe ich nicht erhalten).

Mikroskopisch: Schleimhaut und Myometrium normal. Die subseröse Schicht hebt sich als eine derbe Lage dicht gedrängter, schmalspindliger Bindegewebszellen scharf von der Tunica vasculosa ab. — Die Lage der beiden Gartner'schen Gänge werden wir gemeinsam besprechen. In der Höhe des inneren Muttermundes beginnt beiderseits der G. G. als ein kleiner Canal in den Seitenkanten des Uterus selbst, der rechte noch nahe der Seitenkante, der linke bereits etwas weiter in die äussere Muskulatur vorgedrungen.

Sie liegen ziemlich symmetrisch, der Ansatzmitte beider Parametrien entsprechend. Die Parametrien inseriren in Höhe des inneren Myometrium ziemlich weit vorn; eine gedachte Verbindungslinie zwischen beiden W. G. würde hier die vordere Wand des Uterus schneiden, ohne die Schleimhaut zu treffen.

Weiter abwärts ändert sich das Querschnittsbild, die Parametrien inseriren breiter und nicht mehr so weit vorne; die Schleimhaut liegt ziemlich gleich weit von der Hinter- und der Vorderfläche der Cervix ab und die Gartner'schen Gänge liegen zu Seiten der Schleimhaut nur um ein Geringes mehr vorn.

Hier haben sie sich der Schleimhaut bereits auf 0,5 mm genähert. — Der linke Gang findet dann ein vorzeitiges Ende in mittlerer Höhe des supravaginalen Teils und nur ein kleiner Ueberrest befindet sich noch im untersten Teile des supravaginalen Abschnittes, in gleicher Höhe etwa mit dem Ende des rechten Gartner'schen Ganges. Dieser hat bis unten seine seitliche Lage und seinen Abstand zur Schleimhaut ziemlich gleichmässig beibehalten. Allerdings zieht der Canal nicht etwa in einer starren Linie nach unten, sondern er weicht einige Male und zwar meist ganz plötzlich, wie abgeknickt nach einer Seite aus, sodass man gelegentlich auch zwei Durchschnitte durch den Hauptstamm erhält. Auch Drehung um die Längsachse ist zu verzeichnen, wie die weitere Betrachtung ergeben wird, aber nur in unbedeutendem Maasse.

Die Gestalt des Canals, insbesondere das Lumen seines Hauptstammes ist sehr veränderlich. Der Canal im obersten Teil cylindrisch, bekommt zunächst kleine Längsleisten und sehr bald kleine Ausstülpungen; der Hauptstamm selbst wird zunächst in die Länge gezogen; aus dem kreisförmigen Querschnitt wird ein schlitzförmiger, d. h. die Cylinderform verwandelt sich in die Form einer Scheide. Dieser Schlitz nimmt auf dem Querschnitt meist die normale Richtung von vorn nach hinten ein, hie und da auch steht er infolge leichter Drehung des Canals um die Längsachse schief. Die Ausdehnung des Hauptkanals wechselt manchmal auf dem Querschnitt sehr plötzlich; es sind das aber meist nur scheinbare Erweiterungen und werden hervorgerufen durch plötzliches Abknicken des Canals über eine Flachseite. Im allgemeinen kann man sagen, dass das Lumen des Hauptstammes von oben nach unten stetig wächst. Zuweilen kommt es zu Krümmungen des Hauptkanals über seine Flächen, meist zur Krümmung beider Kanten über die laterale Wand. (Bei den meisten Fällen herrscht die Krümmung über die mediale Wand vor).

Wir sehen auf solchen Schnitten nicht mehr einen gestreckten Schlitz sondern das vordere und hintere Ende lateralwärts abgebogen, also einen gebogenen Schlitz mit lateraler Concavität.

Das Lumen des Hauptstammes hat zum Teil glatte Contouren, zum Teil sind sie auch kurzwellig, besonders im unteren Abschnitt; dazu gesellen sich die Ausläufer, um besonders dem medialen Saum des Canales im unteren Abschnitt ein unregelmässiges Aussehen zu geben.

Die Verzweigungen nehmen ebenfalls von oben nach unten gleichzeitig mit der Erweiterung des Hauptstammes stetig zu. Einzelne Ausläufer sind nur kurz oder besser als Ausstülpungen des Hauptcanals anzusehen; die Mehrzahl hingegen sind richtige Drüsenschläuche. Diese drüsigen Verzweigungen haben nachdem sie horizontal oder mit leichter Neigung zum Querschnitt entsprungen sind, meistens einen weiteren Verlauf nach oben, sodass man oft einen Hauptstamm für sich und in einiger Entfernung im Umkreis eine Menge isolirter Drüsenquerschnitte sieht. Die Drüsenschläuche gehen zuweilen direkt als enge gedrehte Canälchen vom Hauptcanal selber ab, die meisten aber beginnen erst an den Enden kurzer, breiter Ausstülpungen desselben.

Die Hauptmasse dieser Canälchen liegt, wie gewöhnlich, (wenigstens im unteren Teil des Ganges) an den Kanten des Canals, also vorn und hinten; es ist aber nicht die Zahl, welches ihnen hier das Uebergewicht giebt, sondern die engen Schläuche sind hier viel länger und stark durcheinander gewunden. Fast immer sind diese Canälchen sehr eng und sehr stark. Einzelne sind auch mehr gestreckt. Die Ausläufer sind an den Enden oft kolbig angeschwollen; namentlich fallen stärkere Endanschwellungen an kurzen, engen Canälchen auf, welche vom Hauptkanal selbst abgehen.

Die kürzesten und zugleich engsten Canälchen sind die vom Hauptcanal selbst, besonders von seiner medialen Fläche ausgehenden. Sie messen an den engsten Stellen (den Epithelsaum beiderseits miteingerechnet) 0,013 bis 0,015. Das Lumen allein lässt sich nicht messen, es ist nur ganz winzig. Die durchschnittlichen Maasse für die spiraligen Ausläufer an dem vorderen und hinteren Ende betragen 0,026 bis 0,039 mm. Dm.

Proportional dem Drüsenquerschnitte gehen die Zellhöhen des Epithelsaumes. — Im Hauptcanal ist das Epithel am höchsten, 0,013—0,015 und zwar am allerhöchsten auf den Vorsprüngen in das Lumen, den Convexitäten; an einzelnen Stellen erreicht es 0,018. — Der Unterschied in der Epithelhöhe, wie im Falle IX ist hier nicht so auffallend; den Convexitäten des Lumens entsprechen hier keine Concavitäten, sondern meist nur Ausstülpungen des Lumens, welche zu drüsigen Ausläufern führen; dementsprechend haben sie bedeutend niedrigeres Epithel.

Die Epithelhöhe der engsten Drüsen ergiebt sich durch Halbirung der angegebenen Durchmesser annähernd richtig, da von einem Lumen kaum zu reden ist. Die spiraligen Schläuche vorn und hinten haben etwas höheres Epithel 0,008—0,01. Das Epithel gut erhalten, nur an wenigen Stellen von der Unterlage abgehoben zeigt in Färbung, Gestalt, Kernen genau dieselben Characteristica wie im folgenden Falle. Eine Schilderung würde nur mit denselben Worten geschehen können. — Inhalt, wie immer.

Das Bindegewebe besteht aus schönen, kleinspindligen Zellen, aus wenigen rundlichen Zellen und faserigem Zwischengewebe; die wohlge-

formten, meist länglich ovalen Kerne sind oft blasig, hell, mit vielen Kernkörperchen. Dicht um das Epithel lagern zuweilen noch Zellen von anderer Art, sie liegen dichter, sind kleiner, schmäler, dunkler gefärbt und haben unregelmässig geformte, dunklere Kerne. (Tunica propria.)

Das Bindegewebe gruppirt sich an der medialen und lateralen Breitseite des Hauptcanals und nimmt an Menge von oben nach unten mit der wachsenden Ausbreitung des Canals zu. Im unteren Teil vermehrt sich auch die zuletzt genannte Art der dunklen Spindeln.

Da, wo sich der Canal über die laterale Fläche krümmt, wird diese Fläche vom Bindegewebe bevorzugt; nicht nur dass sie hier zusammengedrängt werden, sondern es wächst insbesondere die Zahl der dunklen Spindeln. An der vorderen und hinteren Kante ist die Bindegewebshülle nur sehr schmal und wird hier vielfach durch die Ausläufer des Canals durchbrochen.

Die grösseren Ausläufer werden vom Bindegewebe nur auf ganz kurzen Strecken mit spärlichen Zellzügen begleitet, sodass die langen gewundenen Canälchen in der Vorder- und Hinterwand frei in der Musculatur liegen. Die kurzen Canälchen an der lateralen und besonders an der medialen Seite endigen dagegen oft noch im Bindegewebe.

Die Tunica muscularis umgiebt im oberen Teile den G. G. kreisförmig in beträchtlicher Breite; die genaue Breite der eigentlichen Tunica anzugeben, ist nicht möglich, da zweifellos die Teilnahme der Uterusmusculatur an der circulären Anordnung die Breite des Kreises vermehrt, und eine scharfe Trennung beider nicht zu finden ist.

Der Kreis wird weiter unten allmählich mehr oval, dann mehr spindlig und zuletzt leicht sichelförmig mit der Concavität auf der medialen Seite. — Eine Trennung in Lagen von verschiedener Verlaufsrichtung lässt sich nicht genau durchführen.

Während im obersten Teile die innerste Schicht eher als circuläre imponirt, im übrigen aber ebensogut eine Scheidung in eine beliebige Anzahl von Schichten durchführbar wäre, wie in 2 oder 3, so fällt im weiteren Verlauf auf, dass die Längsfaserrichtung in den Vordergrund tritt und zwar vornehmlich an der medialen Wand und an dem vorderen und hinteren Teil, aber auch hier mehr medial; dagegen findet man an der lateralen Seite mehr circuläre Anordnung der Musculatur, welche zudem in viel geringerer Breite auftritt, als medial.

Die überwiegende Längsfaserung der medialen Seite ist es auch, welche dazu beiträgt, dass die Tunica muscularis des G. G. sich vom übrigen Myometrium auch in gefärbten Schnitten mehr abhebt.

Der linke Canal findet wie oben gesagt, ein vorzeitiges Ende in mittlerer Höhe des supravaginalen Abschnitts; er hat einzelne Ausläufer nach vorn und hinten und einzelne medialwärts; im Ganzen fällt ihre Beschreibung identisch mit dem oberen Teile des rechten Ganges aus. Der erwähnte kleine Rest des linken Ganges im unteren Teil des supravaginalen Abschnittes ist ein umcomplicirter Schlauch von schlitzförmigem Querschnitt.

Um Vergleiche mit anderen Fällen anstellen zu können, will ich noch angeben, dass der Hauptcanal an gestreckten Stellen im unteren Teil auf den Querschnitten 0,75 bis 1,05 mm lang ist und dass sich die gewundenen Canälchen von ihm aus 0,45 bis 0,8 in die Vorder- und Hinterwand erstrecken.

Die Breite des Herdes von rechts nach links gemessen ist viel geringer; der schlitzförmige Hauptcanal misst in der Breite durchschnittlich 0,075 und mit Ausläufern 0,375.

Fall VIII.

Rechter Gartner'scher Gang vom untersten Teil des Corpus bis in das Laquear vaginae.

Neugeborenes Mädchen: (Sign. X C V).

Uterus klein, 2,6, 0,95, 0,7 cm. Portio ziemlich klein, nach dem äusseren Muttermund zu etwas spitz. Der rechte Ureter nähert sich dem Uterus bereits in der Höhe des inneren Muttermundes. Die rechte Hälfte des supravaginalen Teils ist breiter, ebenso die Ansatzstelle des rechten Parametrium breiter, als links.

Mikroskopisch: Schleimhaut des Uterus normal.

Im untersten Teil des Corpus, nur wenig oberhalb des inneren Mm. beginnt der rechte Gartner'sche Gang, bereits völlig von der äusseren Musculatur eingeschlossen, der Anheftung des Parametriums entsprechend etwas mehr vorn im Uterus. Eine durch die Mitte beider Parametrien gezogene Linie würde den Gartner'schen Gang schneiden, von der Schleimhaut des Uterus jedoch nur eine vordere Einsenkung treffen. Der Gartnersche Gang tritt bald abwärts mehr medial, in zeitweise ziemlich gestrecktem Verlauf; dann macht er infolge einzelner starker Knickungen über die Kante und auch über die Fläche sprungweise Verschiebungen sowohl in der seitlichen Richtung, als auch vor und rückwärts durch.

Infolge der makroskopisch bereits erwähnten und mikroskopisch bestätigten Ungleichheit der beiden Hälften des supravaginalen Abschnitts ist die Schleimhaut daselbst der rechten Uteruskante, mithin auch dem G. G. näher gerückt, und zwar um 0,5 mm. Der G. G. liegt mit seiner Hauptmasse mehr in der Vorderwand: an einer Stelle nur 1,05 mm vom Aussenrand der Vorderwand entfernt.

Schon hier ist das Epithel des G. G. von dem der Schleimhaut nur durch eine 0,08 mm breite Bindegewebsschicht getrennt.

Im untersten Teil des supravaginalen Abschnittes liegt der Gang teilweise in der inneren Muskulatur, zum grössten Teil indes in der Schleimhaut; er überspannt mit seinen Aesten dachartig das laterale Ende des Cervixlumens.

Die Epithelien des G. G. liegen an einzelnen Stellen in unmittelbarer Nachbarschaft von denen der Schleimhaut.

Nunmehr in der Portio angelangt, entfernt sich der G. G. wieder von der Schleimhaut und geht fast horizontal, nur wenig nach oben lateralwärts durch die Seitenwand der Portio und in das Laquear vaginae, wo er sofort endet.

Der Hauptcanal beginnt oben bereits scheidenförmig mit leichter Krümmung über seine mediale Flachseite.

Je mehr er nun im oberen Teil des supravaginalen Abschnittes nach unten und medial vordringt, desto mehr krümmt er sich über die mediale Seite; an vielen Stellen ist es aber nicht mehr eine Krümmung, sondern eine Knickung zu nennen, sodass auf dem Querschnittsbilde vorn und hinten je ein Schenkel des Lumens fast rechtwinklig medialwärts gerichtet sind,

also eine Uebertreibung der normalen Bogenform. Vorübergehend streckt sich der Lumen-Querschnitt wieder zu einem fast gerade von vorn nach hinten verlaufenden Schlitz, um weiter unten wieder gebogen zu erscheinen. Im untersten Teil des supravaginalen Abschnittes und besonders in seinem horizontalen Verlauf liefert der G. G. Bilder, welche mit den Verzweigungen zusammen besser besprochen werden. Kehren wir zu dem oberen Teil zurück:

Das Lumen hat wellige Contouren, besonders an dem medial gekrümmten Teil und zwar sowohl an der concaven, wie convexen Seite; der mittlere Teil des Hauptcanals hat immer die stärkste Wellung. Die Länge des Schlitzes wechselt je nach der Krümmung von 0,37 bis 0,75; die Breite des Lumens nimmt von oben nach unten ab; an den breitesten Stellen misst das Lumen 0,06 mm.

Die Verzweigungen sind im ganzen nicht bedeutend, sie fehlen hauptsächlich an den Stellen, wo der Hauptcanal einen langen gestreckten Schlitz auf dem Querschnitt darstellt.

Besonders fehlt es an der Menge der kleinen gewundenen Verzweigungen des vorigen Falles.

Das vordere und hintere Ende des Hauptcanals gabelt sich an vielen Stellen in zwei und drei mittelweite (0,025 bis 0,03 mm) Aeste von gestrecktem, ca. 0,3 mm langem Verlauf und diese laufen an ihren Enden in ein oder mehrere gewundene, enge Canälchen aus. Vom Hauptstamme selbst gehen enge Canälchen fast garnicht aus.

Im unteren Teil erreicht die Ausdehnung des G. G. von vorn nach hinten ihren höchsten Grad. Der Hauptstamm und seine Verzweigungen umgeben in sanftem Bogen die Schleimhaut bis zu einer Länge von über 2 mm.

Beim Uebergang auf die Portio hat der Canal bereits, wie oben erwähnt, eine andere Gestalt angenommen. Er stellt hier auf dem Schnitt ein etwas dürres Geäst dar, einem Federbart vergleichbar. Diese Gestaltung hängt mit dem nunmehr in der Portio folgenden horizontalem Zuge seitwärts zusammen. Der G. G. erscheint infolge seines Verlaufs zum Laquear nicht mehr auf dem Querschnitt, sondern teilweise auf Längs- teils auf mehrfachen Schrägschnitten, welche aber auf einzelnen Schnitten untereinander zusammenhängen.

Das Bild wird noch mehr verändert dadurch, dass der Hauptstamm nur noch einige unregelmässige Erweiterungen zeigt. Diese senden sehr schmale, gestrekte Gänge, meist schräg medial nach vorn und hinten aus (siehe Abbildung Fig. 4). Auf dem Portio-Querschnitt erscheint diese Partie natürlich am grossartigten; die rechte Seite der Portio wird hier von einer grossen Reihe von Canälen durchsetzt, welche zu rechten Winkeln mit der Spitze nach lateral zusammenstreben und meist in den Auftreibungen des Hauptcanals endigen. Ein meist enger Canal in der Richtung von links nach rechts verbindet die erweiterten Sammelpunkte des Canalsystems untereinander und führt, wie schon bemerkt, über das seitliche Laquear hinweg, wo er endet.

Auch hier geht mit der Canalweite Hand in Hand die Epithelhöhe.

Die schmalen Canälchen in der Portio haben oft ein verschwindend enges Lumen; ich messe an einzelnen Stellen nur 0,011 Lichtung und 0,01 Epithelhöhe, und an den engsten Stellen, wo von Lichtung fast keine Spur vorhanden, eine Epithelhöhe von 0,007. Dagegen beträgt die Epithelhöhe

im Hauptcanal in der Cervix 0,013—0,015. Hie und da haben die Convexitäten des Lumens höheres Epithel.

Das Epithel ist meist gut erhalten und sitzt dem Bindegewebe meist fest auf, nur an einzelnen Stellen ist es abgestossen. Die Epithelzellen des Hauptcanals haben gut gefärbtes Protoplasma und länglich ovale Kerne; je niedriger die Zellen, desto mehr rundlich sind die Kerne. — Die Kerne sind dunkel gefärbt; sie haben mehrere Kernkörperchen.

Das Bindegewebe des G. G. wechselt sehr; kurzspindlige, breite Zellen mit hellem Protoplasma, vieleckige, rundliche und kleine schmalspindlige. Letztere sind mit dunklem Protoplasma versehen und meist zunächst dem Epithel gelegen; in einzelnen Schnitten fehlen sie fast ganz, in anderen liegen sie durch die ganze Breite der Bindegewebszone verteilt. Die quantitative Verteilung ist, wie im vorigen Falle, vorwiegend medial, dagegen hinten und vorne sehr wenig.

Die Muskelscheide existirt als solche vollkommen nur im oberen Teil, innen circulär, aussen longitudinal; je weiter abwärts, desto mehr wird die Scheide aufgelöst und ist im untersten Teil auch nicht andeutungsweise vorhanden. Zunächst verschmilzt die innere, circuläre Schicht mit dem Bindegewebe zu einem wirren Durcheinander und verschwindet bald darauf. Die Längsfaserscheide ist noch am weitesten abwärts zu verfolgen; sie ist mit Bindegewebe vermischt und von längsverlaufenden kleinen Gefässen durchsetzt.

Die longitudinale Schicht umgiebt aber den Canal nicht gleichmässig. Am breitesten ist sie immer medial; dagegen begleitet sie den Canal vorn und hinten am weitesten abwärts. Die laterale Seite dagegen hat auch weiter oben wenig und oft gar keine eigene Musculatur.

Fall IX.

Linker Gartner'scher Gang im Uterus oberhalb des inneren Muttermundes bis in den obersten Teil der Portio. Rechter Gartner'scher Gang im Parametrium bis in das Uteruscorpus. Geringe Reste in der Cervix.

Foetus von 8 Monaten: (Sig. Foet. L.)

Uterus 2,6, 1,1, 0,6 cm Uterus und Adnexe normal. Stecknadelkopfgrosse, gestielte Hydatide an der Vorderseite der Mesosalpinx dicht an dem ampullären Ende der rechten Tube.

Mikroskopisch: Ovarien normal; ein kleiner „wachsender Follikel". Im rechten ampullären Tubenende befindet sich zum Teil innerhalb der Muscularis an der Unterfläche eine Cyste von 0,9 : 1,25 grösstem Durchmesser. Das Epithel ähnelt dem der Tube vollständig; schmale papilläre Vorsprünge in das Lumen erhöhen noch diese Aehnlichkeit. In der linken Mesosalpinx unter dem ampullären Tubenende eine zweikammerige Cyste am oberen Ende des Epoophoron, glattwandig mit cubischem Epithel. Inhalt flüssig und Zellkerne. Die Wand besteht aus Bindegewebszellen, an welche sich hauptsächlich an der Basis eine äussere, schmale Muskelschicht anschliesst. Die Ureteren sind ungewöhnlich weit, faltenreich, haben ein ungewöhnlich stark geschichtetes, plattes Epithel. Der rechte Ureter nähert sich dem Uterus bereits in Höhe des supravaginalen Teiles, während der linke ihm erst kurz oberhalb des Scheidengewölbes nahekommt. Die rechte Hälfte der Cervix

ist wiederum, wie in den früher geschilderten Fällen dicker, als die linke, die Ansatzstelle des Parametriums breiter.

Der rechte Gartner'sche Gang beginnt als einfacher enger Canal im Parametrium 1,3 mm von der Seitenkante des unteren Corpusdrittels entfernt; er legt sich bereits oberhalb des inneren Muttermundes hart an die Uteruskante genau in der Mitte an und dringt gleich darauf halb in das Myometrium ein. Aber noch ehe er ganz eingedrungen ist, erreicht er sein Ende, um als zweiter Rest nur noch in Gestalt weniger und unzusammenhängender Drüsencanälchen mitten im supravaginalen Teile in der inneren Muskelschicht für eine kurze Strecke wieder zu erscheinen.

Der linke G. G. beginnt mit seinem oberen Ende gleich hart an der Uteruskante oberhalb des inneren Muttermundes, ebenfalls genau seitlich und in gleicher Höhe, wo der rechte G. G. der Uteruskante anliegt. Der Verlauf ist typisch, insofern der Gang beim Abwärtsschreiten allmählich tiefer in das Myometrium dringt, um im obersten Teil der Portio mit seinen Endausläufern der Schleimhaut zunächst zu sein. Der Hauptcanal und die Hauptmasse seiner Verzweigungen liegen zwar seitlich aber durchwegs mehr in der Hinterwand, während der Rest des rechten G. G. in der Cervix mehr vorn steht. Das Lumen der Schleimhaut hat hier die bekannte Sförmige Krümmung und die Reste des G. G. stehen beiderseits concentrisch zu den lateralen Bogen dieses und im gleichen Kreisausschnitt.

Plötzliche Verschiebungen des Hauptcanals sind nur unbedeutend an zwei Stellen vorhanden.

Der Hauptcanal hat, sobald er aus cylindrischer Form im obersten Teil in die Scheidenform übergangen ist, stets seine Krümmung über die mediale Fläche. Der Hauptcanal ist von einem glatten Epithelsaum besetzt. Die Ausdehnung des Hauptcanals sowie seiner Verzweigungen nimmt von oben nach unten stetig zu. Die Verteilung seiner Verzweigungen ist typisch; jedoch sind die grösseren Canäle der Zahl und Grösse nach bedeutender, während die kleinen Canälchen stark in den Hintergrund treten und nur schwach gewunden sind.

Die Höhe der Epithelien ist im Hauptcanal am bedeutendsten und zwar auf der medialen Wand, welche eine Convexität in das Lumen hinein bildet. Hier sind die Epithelien 0,015 bis 0,018 hoch, während die Epithelien der lateralen Wand nur 0,0078 messen.

In den Verzweigungen ist das Epithel der ungewöhnlichen Weite der Canäle entsprechend ziemlich hoch, durchschnittlich höher als das der lateralen Wand des Hauptcanals. In den wenigen kleinen engen Ausläufern ist es sehr niedrig. Das Epithel ist überall gut erhalten, sehr intensiv gefärbt; nur das der kleinen engen Schläuche ist heller gefärbt.

Das Bindegewebe ist qualitativ und quantitativ typisch wie in den vorigen Fällen. Es begleitet die grösseren Ausläufer etwas ausgiebiger als sonst.

Die Tunica muscularis besteht dort, wo die Gänge dem Uterus anliegen und im Beginne ihres Verlaufs im Uterus selbst, aus innerer circulärer und äusserer longitudinaler Schicht; sie lösen sich aber sehr bald auf, sodass im weiteren Verlauf von einer eigenen Musculatur des G. G. kaum Spuren mehr vorhanden sind. Zum Vergleiche sei noch angegeben, dass der linke G. G. mit seinen Zweigen im unteren Teil die Schleimhaut mit einem Bogen bis zu ca. 3,6 mm (auf einem Querschnitt gemessen) umspannt, sodass er hier ebenfalls fast die ganze linke Seite der Cervix von vorn bis hinten durchzieht.

Fall X.

Rechts: Gartner'scher Gang mit starken Verzweigungen in der Cervix (auch Portio) und ununterbrochener Verlauf über das seitliche Laguear durch die Seitenwand der Vagina bis in den Hymen.

Links: Rest des Gartner'schen Ganges hoch im Parametrium. Gartner'scher Canal in der Seitenwand der Vagina bis in den Hymen[1]).

Neugeborenes Mädchen: Sign. Foet. XIV.

Uterus und Adnexe normal. Maasse des Uterus 3,5 : 1,6 0,85. Portio 1,45 dick.

Mikroskopisch: Ovarien: in den peripheren Schichten Primärfollikel und einzelne Haufen Eierstocksepithel; in den mehr centralen Schichten reifende und reife Follikel und grosse Follikelcysten bis zu 4 mm Dm.

In dem linken Mesovarium am Uebergang in den Hilus ein 0,25 mm langer, enger, gegabelter Schlauch mit kubischen kleinen Epithelien und mit einer starken, spindelzelligen Bindegewebsumhüllung, den Markssträngen des Ovariums völlig gleichend. Von dem Eierstockepithel geht ein Teil direkt auf das Lig. ovarii propr. über; einzelne kleine Haufen liegen sogar isolirt in dem Ligament bis zu über 1 mm vom Ovarium entfernt.

Das Ephoophoron ist nur mässig entwickelt; die Canälchen sind eng, haben cubisches Epithel und einen Wall von Bindegewebszellen, welchem sich nur hier und da einzelne Streifen Muskelzellen anschliessen. Direkt am Fimbrienende (nur 0,1 mm von dessen Epithel entfernt) in der Mesosalpinx 1,25 mm von dem lateralen Epoophoronende entfernt, liegt eine unregelmässig gestaltete Cyste bis zu 1,2 mm grösster Ausdehnung mit einschichtig cylindrischem, stellenweise welligem Epithelsaum bekleidet. Das Epithel ist schön gefärbt, hat längs-ovale und stäbchenförmige Kerne und ähnelt dem Tubenepithel sehr, dem des Epoophoron hingegen gar nicht.

Ein schmaler Gürtel spindelzelligen Bindegewebes, durchsetzt mit einzelnen Muskelzellen, umgiebt das Epithel.

---

[1]) Diesen Fall habe ich am 13. Mai 1897 in der Gesellsch. f. Geb. u. Gyn. zu Berlin demonstrirt. In der Diskussion in der Sitzung vom 28. Mai 1897 lese ich eine Bemerkung des Herrn Nagel, welche er mündlich nicht gemacht hat, sonst würde ich diese zweifellos auf einem Misverständnis beruhende Bemerkung s. Z. gleich berichtigt haben. Der von mir gehaltene Vortrag steht wörtlich in den Verhandlungen; ich habe die Präparate, deren Abbildungen den Verhandlungen beigefügt sind und einige mehr während meines Vortrages demonstriert, woraus hervorging, dass in der Cervix nur rechts der G. G. übrig geblieben war, während in der Scheide jederseits ein Gang vorhanden war. — In der Sitzung vom 28. Mai habe ich auf Herrn Nagel's Frage, wie hoch „der Gang in der Scheide" hinaufreichte, an einer schematischen Zeichnung demonstrirt, dass er nur bis zur Höhe des äusseren Mm. reichte. Selbstverständlich ist das der linke Gang, und nicht beide. Nach der am 13. Mai voraufgegangenen Demonstration des rechten Ganges in der Cervix (Portio), seiner Uebergangsstelle über das Laquear und in der Scheide durch Projection mikroskopischer Präparate und mit Hilfe einer schematischen Zeichnung hielt ich ein Misverständnis über den rechten G. G. nicht für obwaltend, sondern nur über den linken.

In der lateralen Hälfte der linken Mesosalpinx, 0,3 unter der Tube, befindet sich mitten im Gewebe ein solider Zellhaufen von länglicher, unregelmässiger Gestalt. Die epithelial angeordneten Zellen sind zum Teil cubisch, einzelne fast cylindrisch, die meisten aber sind flach spindelförmig, sehr ähnlich dem Uebergangsepithel des Nierenbeckens. (Versprengtes Ureterepithel?)

Ein kurzes Bruchstück des linken Gartner'schen Ganges befindet sich fast 1 mm weit von der Seitenkante des Corpus im oberen Teil entfernt. Es ist ein enger Schlauch mit cylindrischem Epithel, der sich in fast horizontaler Schlangenwindung dem Uterus nähert. Sein laterales oberes Ende ist im Querschnitt getroffen; der Schlauch wird hier innen von Bindegewebe, aussen von einem meist circulären, starken Muskelmantel bedeckt. Der Gang hat inclusive Muskulatur fast 0,3 Durchmesser; der Canal misst nur 0,02 Dm. in der Lichtung. Die Uterusschleimhaut im Corpus hat ein auffallend zellarmes Bindegewebe. Die Bindegewebszellen gruppiren sich hauptsächlich in der Tiefe um die Enden der Schleimhautfalten, während die breiten Oberflächen des Lumens fast kahl sind. Die Schleimhaut der Cervix ist gut entwickelt; sie besitzt das ausgesprochene cervicale Epithel.

Der rechte Gartner'sche Gang in der Cervix durch über 200 Schnitte a 30 verfolgt, unterscheidet sich von den bisherigen Fällen, dass er hauptsächlich in seinem unteren Teil erhalten ist.

In diesem Falle liegen nicht nur Reste des G. G. in der Cervix, sondern er überschreitet, nachdem er sich tief in die Portio gesenkt und weiter lateral wieder in die Höhe gestiegen, das seitliche Laqnear vaginae und zieht in der seitlichen Scheidenwand abwärts bis in den Hymen.

Das Schwergewicht seiner Verzweigungen fällt in die Portio und den unteren Teil des supravaginalen Abschnitts.

Von oben nach unten betrachtet, finden wir in der oberen Hälfte des supravaginalen Abschnittes nur einige Ausläufer und vereinzelte Drüsen in der inneren Muskelschicht, während ein Hauptcanal, wie wir ihn in den übrigen Fällen kennen gelernt haben, erst weiter unten auftritt. Zweitens ist es ungewöhnlich, dass der Hauptcanal eine sehr tiefe Schleife in die Portio sendet; er senkt sich 2,5 mm in die Portio ein.

Während er nun oberhalb des Scheidengewölbes der Schleimhaut bis auf 0,75 mm nahe gerückt war, entfernt er sich von ihr bei seinem Abstieg in die Portio bis auf fast 1,5 mm und bei dem aufsteigenden Ast der Schleife kommt er immer mehr lateral zu liegen, bis er endlich über das Laquear vaginae geschritten, 4,5 mm von der Schleimhaut der Portio entfernt liegt. Im supravaginalen Teile liegt der Hauptcanal, sowie auch die Hauptmasse seiner Ausläufer mehr in der Hinterwand. Erst in der Portio kommt der Gartner'sche Gang seitlich zu liegen und seine Ausläufer sind symmetrisch vorn und hinten.

Der Hauptkanal ist auf dem Querschnitt ein vom Epithel glatt umsäumter Schlitz, welcher sich in der normalen Richtung und über seine mediale Fläche gebogen um die Schleimhaut herumlegt. An einigen Stellen zeigt der Gang plötzlich Knickungen, so dass er 2 mal durchschnitten wird.

Die Breite des Hauptcanals auf dem Querschnitt nimmt von oben nach unten zu; die Längsausdehnung des Schlitzes von hinten nach vorn ist sehr wechselnd, ist aber ebenfalls unten am bedeutendsten, nämlich 2,6 mm. Bei

seinem Aufstieg zum Laguear dreht sich der Gang allmählich mit seinen Flachseiten nach hinten und vorn und geht in dieser Richtung über das Laquear vaginae hinweg.

Die Verzweigungen des Canals unterscheiden sich von denen der früheren Fälle durch ihre grosse Länge und durch ihren gestreckten Verlauf. Sämmtliche Ausläufer sind tubulöse Schläuche, welche dem Faserverlauf folgend, meist in concentrischen Kreisen die rechte Seite der Portio von vorn bis hinten durchsetzen. Die Schläuche in der Cervix supravaginalis haben meist Neigung nach oben zu verlaufen, so dass sie oft im Schrägschnitt, ihre äussersten Enden sogar manchmal im Querschnitt, getroffen werden. — Vom untersten Teil des G. G. gehen indess einige Zweige nach unten und mehrere Canäle sind bis nahe an den äusseren Muttermund zu verfolgen.

Ausläufer sind zunächst dem Stamme zuweilen weit und werden dann enger, die meisten aber gehen gleich als enge Schläuche vom Hauptcanal ab. Gabelung der Zweige ist nur vereinzelt vorhanden.

Die Ausdehnung des Bogens, auf welchem die Aeste die Portio durchsetzen, beträgt auf einigen Querschnitten bis zu 5,0 mm.

Ueber das Epithel des Ganges wäre nichts besonderes zu berichten; die Höhe der Zellen ist im allgemeinen proportional der Weite der Canäle, indess schwanken, auch abgesehen von den kleineren Differenzen in der Weite der Canäle die Zellhöhen nicht so bedeutend, als in früheren Fällen.

Die Epithelien sind meist niedrig cylindrisch, vielfach unregelmässig gestaltet und zum Teil abgestossen. Die Schläuche haben zwar keine völlig sie einhüllende Tunica, aber sie werden von einer schmalen Lage Bindegewebe begleitet, welches, aus dünngesäten, sehr kleinen, spindligen Zellen bestehend, das Myometrium durchsetzt. Die Enden der Ausläufer liegen auch vielfach ganz nackt im Myometrium.

Eine Tunica muscularis fehlt völlig.

In der Vagina angelangt, erhält der rechte G. G. ein Pendant durch einen ganz gleich gearteten Kanal in der linken Vaginalwand. Letzterer beginnt erst in Höhe des äusseren Muttermundes, verläuft aber ebenfalls ununterbrochen bis in den Hymen. Die Canäle liegen so symmetrisch, dass wir sie gleichzeitig besprechen können.

Im obersten Drittel liegt der linke etwas mehr hinten und der rechte ein wenig mehr vorn; dann aber im mittleren Drittel der Vagina verlaufen beide Canäle in der Mitte der Seitenwände, im untersten Drittel liegen sie anfangs beide am weitesten vorn, aber stets in der Seitenwand, um allmählich wieder nach hinten zu rücken, bis sie nahe dem Scheidenende ziemlich weit hinten in den Seitenwänden verlaufen; jetzt aber rücken sie allmählich vor, liegen ziemlich genau in den Mitten der Seitenteile des bürzelförmigen Hymens.

Der rechte Canal endet blind im Bindegewebe zwischen den Blättern des Hymens nahe seinem freien Rand; der linke dagegen senkt sich mit seinen Epithelien in die Cylinderepithelschicht des äusseren Hymenblattes ganz nahe dem freien Rande. Der Canal legt sich an das Epithel des Hymens an nnd die Epithelien gehen an einer Stelle in einander derart über, dass man von einer Mündung des Canals unter das Epithel des Hymens sprechen möchte. Eine Ausmündung auf die Oberfläche war aber nicht nachzuweisen.

Die Canäle liegen meist in gleich weitem Abstand von dem Epithel der Vagina, fast durchwegs mehr in der inneren Lage der Muscularis vaginae.

Das Lumen der Canäle ist auf dem Querschnitt meist schlitzförmig; der linke steht in der Richtung von vorn nach hinten, der rechte steht in der unteren Hälfte ebenso, in der oberen aber liegt der Schlitz von rechts nach links; seine Drehung von der einen in die andere Richtung erfolgt nur allmählich. An einzelnen Stellen indess verwandelt sich der Schlitz in ein unregelmässiges Lumen mit nicht unerheblichen Ausläufern, besonders im oberen Theil des rechten Ganges. Der untere Abschnitt beider G. G. ist dagegen meist eng und stellenweise ist das Lumen minimal.

Das Epithel der Canäle im oberen Teil der Schlitze, meist cylindrisch, einreihig, oft auch mehrschichtig, wird weiter unten scheinbar vielschichtig, scheint aber stets das Resultat einer faltigen Inversion durch Einengung des Canals zu sein. Das unterste Ende des linken G. G. hat wieder deutlich einschichtiges, cylindrisches Epithel. Die Umgebung der Canäle mit Bindegewebszellen ist an Dichte und Ausdehnung sehr wechselvoll. Im oberen Teil am besten erhalten, fehlt es im untersten Teile gänzlich.

Die Vagina und Valva im Uebrigen völlig normal. Im untersten Abschnitt des Septum urethro-vesicale finden sich zwei schlauchförmige Drüsengruppen, welche nach unten (gegen das Orific. urethrae zu) und etwas nach aussen ziehen, um an der Rückwand der Urethra in Krypten derselben auszumünden. Sie haben niedrig cylindrisches, ein- bis zweischichtiges Epithel. (Skene'sche Drüsen.)

Fall XI.

Doppelseitige Ueberreste der Gartner'schen Gänge in der Cervix supravaginalis.

Kind von 6 Monaten (Sign. Fahrenwald).

Uterus 3,3 1,6 1,0. — Die Vagina ist im obersten Teil verklebt, atretisch; die Portiooberfläche mit dem Vaginalepithel des Laquear zum Teil verwachsen. Der äussere Muttermund ist nach hinten und links verzogen, indem die Portio über die Hinterfläche etwas abgebogen ist.

Mikroskopisch: Ovarien enthalten Follikel und Follikelcysten. An der Verwachsungsstelle der Portio mit der Vagina fehlt das Epithel stellenweise völlig. Starke kleinzellige Infiltration daselbst und Fortsetzung der Infiltration unter dem Plattenepithel entlang.

Corpus uteri normal. — Die Schleimhaut der Cervix zeigt vielfach an den Enden der faltigen Ausstülpungen Drüsen.

In den unteren zwei Dritteln des supravaginalen Abschnittes liegen durch 122 Schnitte a 25 u in beiden Seitenwänden nicht unbedeutende Reste der Gartner'schen Gänge. Der rechte G. G. beginnt in den mittleren Muskelschichten der Seitenwand und nähert sich weiter abwärts immermehr der Schleimhaut, bis die beiderseitigen Epithelien nur noch 0,225 von einander entfernt sind. Im oberen Teil steht der Hauptcanal über die mediale Fläche gebogen in normaler Stellung, erst weiter unten ist der Schlitz auf dem Querschnitt mehr gestreckt und dreht sich, sodass sein vorderes Ende mehr medial, und infolgedessen näher an die Schleimhaut zu liegen kommt, während

das hintere Ende jetzt schräg nach lateral und hinten sieht; es bedeutet das also eine Achtel-Drehung um die Längsachse des Canals.

Der linke Hauptstamm behält seine Lage in den mittleren Schichten und seine über die mediale Fläche gebogene Gestalt bis unten bei, kommt aber im unteren Teile mehr in den hinteren Teil der Seitenwand zu liegen, während der rechte G. G. unten mehr vorn liegt. Das Lumen der Hauptcanäle ist meist glatt, nur an einer Stelle ist es hahnenkammartig gewellt.

Die Ausläufer der Hauptstämme zerfallen in weite, gestreckte und engere, gewundene Schläuche. Die gestreckten, grossen Schläuche gehen nicht nur von den Kanten des scheidenförmigen Hauptstammes nach vorn und hinten ab, sondern ungewöhnlich viele auch lateralwärts; an ihren Enden laufen sie in ein oder mehrere enge, gewundene Canäle über, welche zum Teil noch tiefer in die vordere und hintere Wand eindringen, oft aber auch lateralwärts umbiegen und sich dann lateral vom Hauptstamm fast begegnen.

Die engen, gewundenen Schläuche spielen in diesem Falle eine grössere Rolle, als in den vorhergegangenen.

Sie sind zahlreicher und vor allem wesentlich länger, als wie wir bisher gesehen. Kürzere, gewundene gehen auch oft von der medialen Seite des Hauptstammes ab. Das Hauptcontingent stellen indess die oben genannten Endschläuche in der Vorder- und Hinterwand. Die Windungen dieser Canälchen sind ganz unregelmässig; es wechseln schlangenförmige mit schraubenförmigen ab bis zu verwickelten Knäuelformen.

Nicht selten schwellen sie zu einem kleinen kolbigen Ende an. Das Epithel der Hauptstämme ist meist noch cylindrisch mit länglichovalem Kern, während das Epithel in den gewundenen Canälchen klein, cubisch mit rundlichem Kern und mit wesentlich hellerem Protoplasma versehen ist.

Diese engen Canälchen entgehen selbst bei mittlerer Vergrösserung leicht dem Auge, weil sie sich in der Farbe nicht von dem umgebenden Myometrium abheben.

Das zellige Bindegewebe ist reichlich; die Art desselben, seine überwiegende Lagerung an der medialen Wand u. s. w. sind typisch.

Die Muscularis des Ganges erhält sich in Längsfaserzügen an der medialen und lateralen Fläche ungewöhnlich weit abwärts. Es zeichnet sich vor allen Dingen durch grösseren Reichtum an faserigem Bindegewebe vor dem Myometrium aus.

Die langen Endausläufer durchbrechen die Tunica des Ganges und endigen nackt im Myometrium.

Der Gang inclusive Verzweigungen nimmt auf einzelnen Querschnitten Ausdehnungen von 0,9 : 2,1 mm ein; die längere Richtung von vorn nach hinten gemessen. Einzelne Ausläufer erreichen über 1 mm Länge.

Fall XII.

Doppelseitig Gartner'sche Gänge in der Cervix supravaginalis.

Mädchen von 6 Monaten (Sign. Anonyma).

Uterus klein. Maasse des Uterus: 2,4 : 1,3 0,8. Corpus etwas dünnwandig, sonst normal.

Die Gartner'schen Gänge liegen beiderseits in der Cervix supravaginalis und zwar im oberen Teil in den äusseren Hälften der Seitenwände, genau

seitlich; weiter abwärts näher der Schleimhaut und mehr in der vorderen Hälfte der Seitenwände.

Der linke endet erst nahe der Portio, der rechte ist um ein weniges kürzer.

Der linke ist durch 80 Schnitte a 25μ ca. zu verfolgen, also etwa 2 mm lang. Die Hauptstämme ziemlich eng, glattwandig, sind nur oben über die mediale Fläche gebogen. Weiter unten ist ihr Querschnitt gestreckt; die Ausläufer sind meist gestreckte Canäle und fast ebenso weit wie die Hauptstämme; die Zweige verlaufen nach vorn und hinten, aber auch lateralwärts. Die Zweige laufen zum Teil in einen engeren gewundenen Teil aus; jedoch ist die Grösse und Zahl der gewundenen Schläuche nicht hervorragend.

Ebenso wie im Lumen ist auch bezüglich der Epithelhöhe zwischen Hauptkanal und grösseren Ausläufern kein Unterschied; das Epithel ist hier gleichmässig hochcylindrisch; das Epithel der gewundenen Endausläufer kubisch etc. genau wie im vorigen Fall und in anderen Fällen beschrieben.

Das Bindegewebe bietet ebenfalls nichts besonderes dar. Hervorzuheben wäre nur der Muskelmantel, welcher innen überwiegend circulär, aussen stets longitudinal den Hauptstamm und seine grösseren Aeste und zwar von allen Seiten in ganz ungewöhnlicher Stärke bis zum unteren Teile begleitet. Diese Tunica muscularis ist von faserigem Bindegewebe und von auffallend vielen Gefässen durchsetzt, besonders in der longitudinalen Schicht. Der Querschnitt durch den Gang mit seinem Muskelmantel ist meist spindelförmig, jedoch ist die laterale Seite viel convexer als die mediale, welche vielfach gestreckt erscheint. Die Flächenausdehnung des bedeutenderen linken Ganges beträgt auf einigen Querschnitten 0,9 : 1,65 mm.

Fall XIII.

Abnormer Verlauf und Gestaltung des rechten Gartner'schen Ganges im untersten Teil des Corpus und dem obersten Teil der Cervix.

Neugeborenes Mädchen (Sign. Foet. VI).

Maasse des Uterus 3,7 1,0 0,7 cm.

Portio 0.76 cm Dm. auf dem Querschnitt.

Mikroskopisch: Epoophoron dextrum reicht von der Mesosalpinx mit einigen stark gewundenen Schläuchen in das Mesovarium bis fast an den Hilus ovarii; hier nahe dem Hilus liegen den Epoophoronschläuchen zwei Cysten vorgelagert, welche dadurch, dass sie in continuirlicher Folge mit dem Epoophoron liegen, diesem anzugehören scheinen, obgleich sie von ihm sehr verschieden gestaltet sind. Die Epoophoronschläuche sind eng, haben ein cylindrisches, glatt umsäumtes Lumen, niedrig cylindrisches, stellenweise kubisches, einreihiges Epithel und eine schmale Zone spindelzelligen Bindegewebes. Letztere besitzen die Cysten zwar auch, aber ihr Lumen ist sehr unregelmässig gestaltet, ausserdem ist die Wandung nicht glatt, sondern papillär, und das Epithel ist ein- und zweireihig.

Die Schleimhaut des Fundus ist ungewöhnlich verzweigt, besitzt echte Drüsen. Auch die Cervixschleimhaut hat Drüsen, aber nicht hervorragend; sie ist nicht vollentwickelt und besitzt noch nicht den cervicalen Epitheltypus.

Die Cervix ist asymmetrisch gebaut, ebenso der unterste Teil des Corpus. Das linke Parametrium hat seine normale Ansatzstelle im Uterus, das rechte

aber inserirt zu weit vorn: die rechte Uteruskante quillt geradezu hinter dem Parametrium hervor.

Auf Querschnitten etwas oberhalb des inneren Muttermundes liegt die ganze Schleimhaut und ihr Lumen vom linken Parametrium nach rechts hinten gerichtet und ebenso der längste Durchmesser des umgebenden ovalen Myometriums.

Dem ungewöhnlichen Ansatz des Myometriums zufolge beginnt der Gartner'sche Gang rechts im Parametrium beinahe der Vorderwand des Uterus angelagert.

Nachdem der Gang in das Myometrium eingetreten, breiten sich seine Verzweigungen (durch 48 Schnitte a 30 μ bis in den oberen Teil der Cervix verfolgbar) in den äusseren und mittleren Schichten des Myometriums aus und nähern sich bald nach hinten und medial der Schleimhaut bis auf 0,3, sodass die beiderseitigen Epithelien 0,375 von einander entfernt sind.

Das anfangs cylindrische Lumen wird, sobald der Gang im Uterus liegt, scheidenförmig, sodann über die mediale Kante gebogen.

Während bisher nichts Abnormes bemerkbar ist, wendet sich der Gang nach 23 Schnitten plötzlich stark nach hinten, wobei er unter Abgabe einzelner kurzer Zweige und unter unregelmässiger Zu- und Abnahme seines Lumens einen 1,5 mm weiten Weg auf einem Querschnitt zurücklegt. In den weiteren 25 Schnitten bildet der Gang ganz unregelmässig gestaltete Auftreibungen, welche nach vielen Seiten in Zipfel auslaufen, von denen enge Canälchen ausgehen und nach kurzem Verlauf mit kolbigen Auftreibungen enden.

Die Epithelzellen tragen in weniger deutlicher Form dieselben Merkmale, wie in den übrigen Fällen; zwischen ihnen liegen hie und da ganz schmale dunkle Zellen (Lenkocyten?). Das umgebende Gewebe besteht, wie gewöhnlich, oben überwiegend aus Muscularis, unten mehr aus Bindegewebe; letzteres besteht aus schönen grossen Spindelzellen, wenigen Rundzellen und umgiebt sehr dicht die grösseren Aeste und besonders die mediale Seite des Herdes; während die kleineren Canälchen mit ihren Ampullen im Myometrium endigen.

Die Tunica muscularis ist im Beginn des Ganges sehr stark: sie misst 0,72 : 0.9 Dm. und besteht hauptsächlich aus Ringsfaserzügen.

Im unteren Teile des Ganges lässt es sich jedoch kaum feststellen, ob die umgebende Musculatur ihm oder dem Myometrium angehört.

Fall XIV.

Abnorme Gestalt und Verlauf des rechten Gartner'schen Ganges in der Cervix.

5 Jahre altes Mädchen. An Pneumonie gestorben. (Sign. Elis. Kr. I).

Uterus Maasse 3,0, 1,4, 0,5. Uterus klein, gestreckt, etwas schlaffwandig. Adnexe waren abgeschnitten.

Mikroskopisch: Es wurden durch den ganzen Uterus Längsschnitte in frontaler Richtung angelegt, sodass man von vorne auf die gesammte Schleimhaut sieht.

Diese Schnittrichtung kommt in diesem Falle zufällig gut zu statten, da die Orientirung über die Lage des fraglichen G. G. zur Längsrichtung des Uterus besonders geeignet ist. Ausser dem grossen Unterschied in dem

Reichtum und Dichte an Schleimhautbindegewebe zwischen Cervix und Corpus zu Gunsten des letzteren, wie ich es bei Foeten und bei jüngeren Kindern nie in solchem Maasse gesehen, ist nichts Bemerkenswertes aufgefallen.

Die rechte Seitenwand der Cervix und zwar näher der Hinterwand zeigt ca. 2 mm unterhalb des inneren Muttermundes eine bucklige Vorwölbung in das Parametrium.

Dieser Buckel enthält einen Drüsenschlauch, welcher etwas schräg nach oben 1,05 weit medialwärts sich bewegt und 0,45 von der Schleimhaut entfernt endigt.

Der Schlauch hat eine eigenartige Gestalt (siehe Abbildung Fig. 8.) Es ist eine Art Doppeltrichter; nachdem der Canal nämlich eine Strecke in den Uterus eingedrungen ist, unter anfänglicher Verengerung bis auf 0,026 des Lumens, schwillt das letztere erst allmählich und dann plötzlich sehr stark bis auf 0,435 an, um dann ebenso schnell wieder enger zu werden. Das mediale Ende ist dann wieder etwas erweitert.

Die beiden Trichter stehen also mit dem Trichterrande aufeinander; an dieser Stelle ist der Drüsenschlauch etwas nach hinten abgeknickt; es liegt also der kleine mediale Trichter etwas weiter hinten; immerhin liegen sie fast in einer Ebene. Wenn ich diese eigenartige Figur mit einem Doppeltrichter vergleiche, so muss ich allerdings besonders hervorheben, dass dieser Vergleich nur für unsere Schnittfläche, nicht körperlich, zutrifft, dass unser Drüsenschlauch nur der Zeichnung eines Trichters von der Seite gleicht; es handelt sich nämlich nicht um richtige Trichter, sondern um flache Düten. Ein Blick auf die Abbildung erläutert das zweifellos besser.

Das Epithel des Schlauches ist einschichtig cylindrisch, teilweise cubisch. Die Bekleidung des Canals besteht aus einer breiten Lage Bindegewebe, innen mit reichlichen spindligen Zellen, weiterhin mehr faserig. Daran schliesst sich nach aussen eine breite Lage Musculatur, welche den Canal hauptsächlich in seiner Verlaufsrichtung, also longitudinal begleitet.

Einen Teil circulärer Musculatur kann man als eine alledings unvollkommene Mittellage zwischen einer inneren und äusseren Längsfaserschicht unterscheiden.

Die äussere Längsfaserschicht ist mit kleinen Gefässen reichlich bedacht.

Das Vorkommen von Resten des G. G. und die Lage derselben im Uterus mit statistischen Angaben.

Ich fand, wie ich bereits oben anführte und jetzt statistisch verwerten will, Ueberreste des Gartner'schen Ganges im Uterus:

bei Foeten von	2—3 Monaten	unter 12 Fällen	12 mal	100	%
bei Foeten „	4—6 „	„ 21 „	6 mal	28,5	%
bei Foeten „	7—9 „	„ 67 „	11 mal	16,4	%
postfoetal bei Kindern		„ 18 „	3 mal	16,6	%

Zum Vergleich führe ich an, dass Fischel (3) den G. G. nur in 2 % und Rieder (4) bei Foeten und Neugeborenen zusammen

in 21 % gefunden hat. Da Rieder keine ganz jungen Foeten untersucht hat, so würden meine Zahlen bei Foeten von 4 bis 6 Monaten und denen von 7—9 Monaten zusammen genommen mit Rieders Prozentzahl sich fast decken.

Wenn im Folgenden das mir vorliegende Material einer zusammenfassenden Besprechung unterzogen werden soll; so muss ich nochmals darauf aufmerksam machen, dass die Ueberreste des Gartner'schen Ganges im Uterus der älteren Foeten und Kinder von denen der jüngeren Foeten abzutrennen sind.

Ich habe dem in meiner einleitenden Aufstellung bereits Rechnung getragen. Der Prozentsatz positiver Befunde sinkt mit dem Alter. Man könnte mir eine Willkür in der Aufstellung bestimmter Altersklassen zum Vorwurf machen, da ein in so steilen Stufen sinkender Prozentsatz von 100 % auf 28½ % und auf 16,4 % unnatürlich erscheine. Meine Einteilung der Foeten in drei Altersklassen findet aber ihre Berechtigung in den Befunden selbst und mag, wenn andere Autoren ein grösseres Material zusammentragen werden, wohl eine geringe, aber keine prinzipielle Abänderung erfahren. Meine 12 Fälle aus dem 2. bis 3. Monat (2,9—9 cm lange Foeten) haben sämtlich Reste des W. Ganges aufzuweisen. Dagegen von denen unter 6 Monaten (Foeten von 9,5—12 cm) haben drei schon keine Reste des W. G. mehr.

Aus diesem Grunde habe ich die Grenze zwischen den beiden ersten Klassen auf den Beginn des vierten Monats gesetzt. Diese Grenze wird am ehesten eine Verschiebung nach unten erleiden, weil die Reste des G. G. bei Foeten von 6 bis 9 cm bezüglich ihrer Ausdehnung bereits stark schwanken, und bei den Foeten von 9 cm. zum Teil gering sind.

Es braucht nur ein einziger negativer Fall als dreizehnter zu meinen zwölf positiven hinzuzukommen, um die stolze Zahl von 100 pCt. auf eine niedrigere Altersstufe hinabzudrücken. Dass es indess Foeten von 5 cm Länge ohne Reste des G. G. giebt, möchte ich vorläufig bezweifeln.

Die Grenze der mittleren Klasse nach oben würde jedoch in dem Sinne, wie ich sie aufgefasst wissen möchte. kaum eine Verschiebung erfahren.

Der Unterschied zwischen den Foeten von sieben Monaten aufwärts und denen nach abwärts besteht darin, dass bei den ersteren Verzweigungen des Ganges in der Cervix vorkommen, während ich bei Foeten unter 7 Monaten, solche nie gesehen habe.

Da ich andererseits in der Cervix der über 7 Monate alten Foeten und Kindern niemals einen Gartner'schen Gang als einfachen Canal ohne Verzweigungen gesehen habe, so wird man diese Einteilung im Prinzip wohl annehmen können.

Es sind auch vornehmlich die Fälle der dritten Altersklasse, welche unser Interesse in Anspruch nehmen, nicht nur ihres komplizirten Baues wegen, sondern weil von den Foeten diese allein und mit ihnen die Befunde bei Kindern Anspruch auf die Frage erheben können, was aus solchen Resten bei den Erwachsenen wird oder werden kann.

Eine weitere Verschiedenheit der älteren Foeten und Kinder auf der einen Seite von den Foeten unter 7 Monaten andererseits ist in meinen Fällen nicht unerheblich. Bei den letzteren fand ich mit der einzigen Ausnahme eines Foetus von 9 cm stets doppelseitige Reste. Bei den älteren Foeten finden wir dagegen von elf Fällen fünf mit einseitigem und sechs mit doppelseitigem und bei den drei Kindern (Fall XI, XII und XIV) finden wir einen Fall mit einseitigem und zwei mit doppelseitigen Resten des G. G.

Ich unterlasse es absichtlich, diese Zahlen prozentualiter auszudrücken, weil ich als Fälle mit doppelseitigen Resten des G. G. auch solche bezeichne, wo auf der einen Seite nur in der Vagina Reste gefunden wurden; dennoch scheint mir aus den Zahlen hervorzugehen, dass doppelseitiges Auftreten bei jüngeren Foeten häufiger als bei älteren zu sein pflegt. Hieraus entnehme ich wiederum die Berechtigung zu der Annahme, dass ein nicht unerheblicher Teil jener G. G.-Reste, welche bei Foeten von 4—6 Monaten vorkommen, noch im Foetalleben schwinden.

Wie viele von den G. G.-Resten, welche bis in die letzten Schwangerschaftsmonate bestehen bleiben, postfoetal zu Grunde gehen mögen, das nur annähernd zu vermuten, lässt unser Material nicht zu.

Was die einseitigen Reste des G. G. anbetrifft, so sind es meist die unbedeutenderen Fälle, aber nicht ausschliesslich.

Im Falle X, einem der bedeutendsten, ist zwar in der Vagina beiderseits ein Schlauch, aber in der Cervix und Portio nur rechts und in Fall VIII und XIII sind ebenfalls nur einseitige bedeutende Reste des G. G. in der Cervix vorhanden.

Ich verzeichne von den 7 einseitigen G. G. bei älteren Foeten und Kindern 4 links und 3 rechts, und wenn ich Fall X

hinzurechne, 4 rechtsseitige und 4 linksseitige, nur im Uterus selbst befindliche und 6 doppelseitige Reste des G. G.

Dohrn hat den G. G. im Uterus häufiger rechts gefunden und Rieder ebenfalls. Dohrn (5) glaubt diesen Umstand darauf zurückführen zu können, dass das Lumen des linken G. G. vorzugsweise von dem Drucke des sich nach und nach mit Meconium füllenden Rectum betroffen wird, und er deshalb zu Grunde gehe. Von einem Druck des gefüllten Rectums auf den G. G. kann natürlich nur indirekt die Rede sein; ich gebe ja, wie oben mehrfach betont, zu, dass der Mastdarm den Uterus configurirt, verweise aber auf meinen Fall IX, in welchem die linke Uterushälfte scheinbar dem Drucke des Mastdarms ausgesetzt war, weil dieselbe dünner ist als die rechte; in diesem Falle ist dennoch der linke G. G. bedeutend stärker als rechts. — Man darf hierin aber doch keinen strikten Beweis suchen, da die Configuration des Uterus auch in später Zeit entstanden sein kann. Ob die Angaben von Dohrn und Rieder allgemein Giltigkeit haben, bleibt demnach weiteren Studien vorbehalten.

Der Verlauf der G. G. in utero beschränkt sich zwar auf eine bestimmte, sogar typische Bahn, aber hinsichtlich ihrer Ausdehnung auf dieser Bahn unterscheiden sich die einzelnen Fälle erheblich von einander, und ich habe diesem Umstande schon in meiner Casuistik Ausdruck gegeben. Man findet dort 4 Fälle mit geringen Resten des G. G.; alle vier sind einseitig und haben einen kurzen Verlauf in dem untersten Teile des Corpus.

Nur der vierte ragt mit einem unbedeutenden Canal noch unter den inneren Muttermund hinab.

Der fünfte Fall, welchen ich als Uebergangsfall bezeichnete, hat links ebenfalls einen Canal im untersten Teile des Corpus, aber ausserdem noch doppelseitige Reste in der Cervix. Ich kann daher wohl sagen, dass die unbedeutenden Reste vorwiegend in dem untersten Teile des Corpus und zwar einseitig vorkommen.

Ich habe niemals den G. G. vom Ephoophoron ununterbrochen bis in das Myometrium bei älteren Foeten und Kindern ziehen sehen; der älteste Foetus, bei welchem ich diesen Zusammenhang beobachten konnte, war 10,0 cm lang. Dagegen ist dieser continuirliche Verlauf bei Foeten bis zu 3 mm Länge durchaus als Regel zu betrachten.

Kehren wir zu den älteren Foeten und Kindern zurück.

Den Uebergang des G. G. vom Parametrium jenseits der grossen Gefässe bis in den Uterus selbst konnte ich nur in

Fall IX und VI, in letzterem doppelseitig beobachten. In diesen beiden Fällen ist es auch, wo auf einer Seite zwei weit von einander getrennte Reste des G. G. vorkommen, während der anderseitige in continuo bis unten bleibt.

Den unteren Teil des Corpus und die Cervix hält der G. G. in ununterbrochenem Verlauf nur 4mal inne, und zwar immer einseitig.

Der häufigste Sitz ist fraglos der supravaginale Abschnitt der Cervix; derselbe ist in den Fällen V bis XIV, also 10mal mitbefallen, und zwar 9mal überwiegend; in dem 10ten Falle (XIII) aber ist der G. G. nicht normal zu nennen.

Von den 6 Fällen, in welchen die G. G. in beiden Seiten der Cervix geblieben waren, ist er in 4 Fällen rechts und in 2 Fällen links bedeutender.

Ob dieser geringe Unterschied zu Gunsten der oben angeführten Theorie Dohrn's gelten darf?

Von der Cervix supravaginalis bis in die Portio reicht der G. G. nur in 3 von unseren 14 Fällen, immer nur einseitig; in zwei von diesen geht er ununterbrochen bis ins Laquer vaginae, und von hier aus nur in einem Fall in der Scheide selbst abwärts bis in den Hymen. Die Mündung der Wolff'schen Gänge in den Canalis urogenitalis finde ich bei allen Foeten bis zu $3^1/_2$ cm Länge; ich habe die doppelseitige Einmündung in den Canalis aber auch in einem Falle beim 10 cm langen Foetus gesehen; freilich erleidet der linke Gang mehrere Unterbrechungen in der Vagina, während in unserem Falle X die beiden Gänge in der Vagina einer Neugeborenen ununterbrochen verlaufen.[1])

[1]) Bei dem Interesse, welches in den letzten Jahren die Reste des G. G. in Vagina und Cysten daselbst gefunden haben, kann ich mir einige Bemerkungen nicht versagen.

Isolirte Reste des G. G. in Vagina kommen vor; ich habe zwar keine Studien an älteren Foeten bisher vorgenommen, habe aber bei einem Foetus von 20 cm in dem Parametrium und im Uterus keine Spur vom G. G., dagegen in der Vagina unteren Hälfte, Seitenwand, einen kurzen Canal gefunden, welcher nach Bau und Lage als Gartner'scher Gang aufgefasst werden muss. Hiermit stossen wir auf die Frage, an welcher Stelle im unteren Teil der Vagina man Bruchstücke des G. G. bei reifen Foeten und postfoetal zu erwarten hat. Nagel (7) hat früher bestritten, dass überhaupt Reste des G. G. im unteren Teil der Vagina vorkämen; eine negative Behauptung derart ist immer misslich; Nagel kann nur behaupten, er habe solche Reste des G. G. bei Foeten über 4 cm nie gesehen.

Nachdem ich in meinem Fall X einen im Vergleich mit meinen übrigen Fällen als zweifellos echt erkannten G. G. aus der Cervix über das Laquear hinweg durch die ganze Seitenwand der Vagina bis in den Hymen verfolgt

Dieser letztere Fall besitzt auch einen linken Gartner'schen Canal in der Scheide, aber keine Reste im Uterus links. Dass hier das Schwergewicht der G. G.-Ueberreste ausschliesslich auf den unteren Abschnitt gefallen ist, stellt eine grosse Seltenheit

---

habe, wäre für mich diese Frage überhaupt nicht mehr diskutabel, selbst wenn Klein (8) nicht inzwischen den fast ununterbrochenen Verlauf eines G. G. vom Epoophoron bis in den Hymen beim reifen Kinde demonstrirt hätte. Klein's Fall und meiner sind im unteren Teil im Verlauf, sowie auch bezüglich der Verzweigungen in der Cervix ausserordentlich ähnlich, so dass Klein beim Anblick meiner Abbildungen äusserte, dieselben könnten ebenso gut von seinem Falle entnommen sein. In der That erging es mir umgekehrt nicht anders, als ich Klein's Abbildungen sah.

Unseren positiven Befunden, dass der W. G. in der Seitenwand der Vagina bis in den Hymen verläuft, stehen nun theoretische Aeusserungen verschiedener Forscher gegenüber, welche das Ende des G. G. vorne zwischen Urethra und Vagina und die Ausmündung der G. G. an der Urethralöffnung suchen zu müssen glauben, teils weil sie Cysten in dieser Gegend gefunden, teils weil sie Gänge von der Urethra aus in das Septum urethrovaginale bei Tieren und Menschen verfolgt haben. Beide Gründe sind nicht beweiskräftig.

Beim Menschen sind an der fraglichen Stelle die Homologa der Prostata als „Skene'sche Drüsen" und „paraurethrale Gänge" bekannt, und ihr gleichzeitiges Vorkommen mit der Mündung des G. G. im Hymen beim 4—5monatlichen Foetus schon von Ackeren (9) beschrieben; ebenso haben Klein und Groschuff (10) bei einem $4^1/_2$ Monate alten Mädchen die Skene'schen Drüsen und zugleich in der unteren Scheidenhälfte in den Seitenwänden bis in den Hymen je einen Gang gefunden, welcher nach unseren heutigen Kenntnissen zweifellos die Enden der G. G. sind.

Auch in meinem Fall X und dem im Text erwähnten Falle eines 10 cm langen Foetus mit Ausmündung der G. G. in den Sinus urogenitalis sind die Skene'schen Drüsen vorhanden und haben nichts mit den Wolff'schen Gängen gemein.

Die Verwechslung beider Organreste seitens Freund (11) und Kocks (12) ist übrigens 1883 bereits von Dohrn klargestellt worden. Die Befunde bei Tieren, auf welche sich Kossmann (13) stützt, beweisen noch weniger als die beim Menschen. Ich muss mich Nagel (14) anschliessen, welcher die von Kossmann demonstrirten Gänge als Skene'sche ansah. Ich habe aus dem Central-Viehhof, Berlin, eine kleine Anzahl von Genitalien, nämlich von 7 Kälbern und 5 jungen Schweinen ganz frisch erhalten.

So leicht es mir fiel, besonders bei den Kälbern, bei aufgeschnittenem Sinus urogenitalis und Vagina die rechte weite Mündung der Canäle zu finden, so wenig ist es mir durch Sondierung, Lufteinblasung und Einspritzung von gefärbten Flüssigkeiten gelungen, diese Canäle höher als 2 bis 4 cm an der Vorderwand der Vagina hinauf zu verfolgen.

Selbst wenn nun die G. G. bei Tieren in der Vorderwand der Vagina endeten, so bewiese das nichts für den Menschen. Solche Analogien in topographischen Details zwischen Tier und Menschen sind gewiss nicht angebracht, und Nagel hat Kossmann mit Recht erwidert, dass ein Vergleich

dar. Dieser ungewöhnliche Befund gehört nicht in unser Thema, und ich verweise die Interessenten auf die voraufgegangene Beschreibung und auf die Anmerkung (Seite 24) betreffs eines Missverständnisses über diesen von mir bereits früher veröffentlichten Fall.

Der Verlauf des G. G. im Uterus.

Nachdem wir einen zahlenmässigen Ueberblick über das Vorkommen der G. G.-Reste im Uterus gewonnen haben, wollen wir uns die Bahn klar machen, auf welcher dieselben liegen. Der Verlauf des G. G. im Uterus ist ein ganz typischer, und wenn auch nur in der Minderzahl unserer Fälle der G. G. in annähernd vollkommener Form vom Eintritt in den Uterus bis zu seinem Austritt erhalten geblieben ist, so liegen doch auch in fast allen übrigen Fällen die Reste des G. G. genau auf der von jenen vorgeschriebenen Bahn.

Der G. G. verläuft in der Seitenwand des Uterus, natürlich nicht in einer starren Ebene von oben bis unten stets genau seitlich, sondern es kommen Abweichungen nach vorn und hinten vor, welche wir erst besprechen werden, nachdem wir uns den Verlauf in der Längsrichtung klar gemacht haben.

Die Eintrittstelle des G. G. ist bei uns meist der unterste Teil des Corpus, seltener der oberste Teil der Cervix. In den Fällen I, IV, VIII, wo der Canal im Uterus Corpus

---

des Menschen mit der Kuh nicht passe, weil bei letzterer Vagina und Urethra in einen Sinus urogenitalis ausmünden.

Wir haben also vorläufig nicht ohne weiteres das Recht, Cysten im Septum urethrovaginale als Reste des G. G. zu bezeichnen. Andererseits will ich die Frage, ob die G. G. nicht auch an der Vorderwand der Vagina in den Sinus gelegentlich ausmünden könnten, nicht absolut verneinen.

Ich habe bei einem Foetus von 3 cm Länge gesehen, dass die Wolff-schen Gänge das untere Ende der Müller'schen Gänge (Vagina) etwas umgreifen und in die Hinterwand des Canalis urogenitalis so nahe bei einander einmünden, dass das untere Scheidenende, so wie es in diesem Stadium ist, nicht wohl zwischen beiden W. G. münden kann und thatsächlich auch etwas tiefer sich an den Sinus urogenitalis anschmiegt, jedoch noch ohne Mündung. Allerdings darf man daraus nicht unbedingt folgern, dass diese Lage der W. G. später bestehen bliebe, denn mit dem weiteren Wachstum der Vagina rücken diejenigen Stellen des Canalis urogenitalis, welche an seiner Hinterwand liegen, bedeutend weiter seitlich.

In allen anderen Fällen münden jedoch die W. G. seitlich neben den Müller'schen Gängen in gleicher Höhe in den Sinus. Ich bezeichne also die Mündung der Gartner'schen Gänge, wenn solche überhaupt erhalten bleiben, an den Seiten des Introitus vaginae oder im Hymen als die Norm.

bereits beginnt, ohne dass sein Eintritt nachweisbar war, könnte man annehmen wollen, dass derselbe vielleicht höher in das Corpus erfolgt und das oberste Ende nun geschwunden sei. Dieser Vermutung kann ich nicht Raum geben, weil das obere Ende dieser Canäle stets ganz lateral, sozusagen in der Uteruskante beginnt, sodass ich im Gegenteil die Eintrittsstelle unmittelbar darüber suchen würde.

Mit meinen Befunden stimmen die Angaben Dohrn's (4) und Rieder's (5), welche die Eintrittstelle in Höhe des inneren Muttermundes fanden, annähernd überein. Ich muss nur nach meinen Befunden dieselbe durchschnittlich für etwas höher erklären als die beiden Autoren, ohne darin eine Prinzipienfrage zu erblicken. Anders ist es mit der Angabe Beigel's (15), welcher sagt: „In 5 darauf untersuchten Fällen" „an durch Uterus und Ovarien fast reifer, menschlicher Früchte geführten mikroskopisch dünnen Querschnitten finden sich die Uteruswände rechts und links zu beiden Seiten der Uterinhöhle von je einem Gang durchsetzt, welcher den Rest des Wolff'schen Ausführungsganges darstellt. Derselbe verläuft jederseits vom Fundus uteri bis in die Cervix und selbst in die Scheide und lässt sich schliesslich bis ins Parovarium verfolgen. Neben den Ovarien ist noch ein grosser Teil des Wolff'schen Körpers sichtbar, und an manchen Stellen der Uterinhöhle kann noch die Aneinanderlegung und Verwachsung der Müller'schen Gänge, und wie aus ihm die Uterushöhle entsteht, gesehen werden."

Diese Angaben Beigel's, welche in einer „vorläufigen Mitteilung" leider ihren endgiltigen Abschluss gefunden haben, sind zwar von einigen Autoren skeptisch angesehen worden, niemand hat sie aber stricte in das Reich der Märchen verweisen mögen, weil sie eine gewisse Sanction von autoritativer Seite erhalten haben. Beigel giebt nämlich an, seine Präparate v. Kölliker, Waldeyer, Schenk und L. Loewe gezeigt zu haben. Nun, das bewiese nicht allzuviel, denn den Nachweis, dass Beigel ihnen 5 verschiedene „fast reife menschliche Früchte" mit dem oben gegebenen Befund demonstrirt habe, würde schwerlich einer der Autoren auf sich nehmen. Beigel hat vermutlich gelegentlich den von ihm aufgeführten Autoren einige Präparate gezeigt und liess sich von ihnen die Richtigkeit seiner Diagnose bestätigen.

Nun hat aber Kölliker (Entwickelungsgeschichte 2. Aufl. Seite 986 1879) nach einem übereinstimmenden Citat von Dohrn und Rieder sich selbst über die Beigel'schen Fälle geäussert:

„Bei Menschen habe ich schon früher (1. Aufl. Seite 447) noch bei reifen Embryonen deutlich Reste der Urnierengänge im Ligamentum latum gefunden, und nun hat Beigel bei älteren Embryonen auch in der Wand des Uterus die Wolff'schen Gänge entdeckt. Die Beigel'schen Präparate habe ich selbst gesehen, und kann ich bestätigen, dass beim 7monatlichen Embryo die Wolff'schen Gänge als kleine Epithelialröhren seitlich und etwas nach vorn in den oberflächlichen Schichten der dicken Wand des Uterus ihre Lage haben. Wieweit dieselben nach unten gehen, und wie sie enden, war an den mir vorgelegten Objekten nicht zu sehen, und wird es überhaupt einer genauen und mühsamen Untersuchung bedürfen, um zu ermitteln, wann und wie die Gänge schwinden. Denn so viel ist sicher, dass dieselben später keine weitere Rolle spielen.“ Ausserdem liegt mir in Kölliker's (16) Grundriss eine Abbildung (Fig. 292) vor, welche einen „Querschnitt durch den Uterus eines 7monatlichen menschlichen Embryo (Vergr. Ocul. III Syst. 4 v. Hatnack) nach einer von Beigel erhaltenen Zeichnung“ mit Wolff'schen Gängen darstellt. Diese Zeichnung ist übrigens auch von O. Schultze (17) in seinen Grundriss aufgenommen worden.

Während die oben wiedergegebenen Aeusserungen Kölliker's für die Richtigkeit der Beigel'schen Angabe: „Der G. G. passiere den Uterus regelmässig vom Fundus bis in die Cervix“ auch nicht mit einem Worte unterstützt, so erweist die fragliche Abbildung noch weniger, denn erstens entstammt das Bild der Cervix supravaginalis, wie ein Blick auf die Vorderwand lehrt, an welcher eine breite, bindegewebige Masse nichts anderes als die Bauchfellbekleidung der fossa vesico-uterina und das unter ihr gelegene Bindegewebe sein kann. Zweitens aber stammt das Bild sicher nicht von einem 7monatlichen Foetus, wie Beigel glauben machen will, es müsste denn ein rudimentärer Uterus sein; letzteres würde indes Beigel bemerkt haben, da er in 5 Fällen hintereinander denselben Befund erhoben haben will.

Ein normaler Uterus vom 7monatlichen Foetus hat niemals eine so rudimentär entwickelte Schleimhaut, welche auf dem Querschnitt einen engen, vorn convexen (vom Lumen aus gesehen) Schlitz ohne die geringste Andeutung von primitiver Faltung besitzt.

Ebensowenig verständlich wäre sodann die ausserordentlich schwache Muscularis, welche kaum so dick erscheint als die Schleimhaut. Ausserdem halte ich es für durchaus unglaubwürdig, dass beiderseits Gartner'sche Canäle bei einem Foetus von

7 Monaten, mit einfach cylindrischem Lumen (ohne Verzweigung) bis in die Schleimhaut vorgedrungen sein sollte, wie das Bild zeigt.

Schliesslich ergiebt eine Messung der Abbildung einen Breitendurchmesser von 65 mm und einen Dickendurchmesser von 21 mm und eine Wandstärke von 15 mm. Das Hartnack'sche Mikroskop liefert bei Oc. III und System 4 eine 90 fache Vergrösserung. Demnach ergiebt eine einfache Rechnung für den Uterus einen Breitendurchmesser von 0,72 mm und einen Dickendurchmesser von 0,23 mm und eine Wandstärke von 0,14 mm. Bei einem 7 monatlichen Uterus können jedoch erst die ungefähr 10 mal so grossen Durchmesser in Frage kommen. Einen Irrtum in der Angabe der mikroskopischen Vergrösserung seitens Beigels kann ich ausschliessen, da man bei wesentlich schwächerer Vergrösserung das Epithel der G. G. nicht sehen könnte.

Dass die Zeichnung so erheblich hinter dem mikroskopischen Bilde zurückgeblieben sei, wird man ebenfalls nicht annehmen können; jedenfalls kann man nur einen sehr kleinen Teil eines Querschnittes durch den 7 monatlichen Uterus im mikroskopischen Gesichtsfelde der 90 fachen Vergrösserung haben, während Beigels Abbildung den ganzen Uterusquerschnitt darstellt.

Wenn die zuletzt angeführten Momente am augenfälligsten erscheinen mögen, so genügt für Kenner des foetalen Uterus schon ein Blick auf die Abbildung, um sagen zu müssen, dass es sich um den Uterus eines Foetus von 7 Monaten nicht handeln kann.

Sobald wir annehmen, dass die Foeten Beigels nur ca. 3 bis 4 Monate alt waren, so können wir seine Befunde anerkennen mit der Einschränkung, dass das, was er für den Fundus hielt, nicht der Fundus war. In diesem Falle hätte Beigel das Alter seiner Foeten allerdings beträchtlich überschätzt. Ich will ja zugeben, dass Beigel das gewiss ganz ausserordentliche Glück gehabt haben könnte, bei einem älteren Foetus den sehr ungewöhnlichen Verlauf vom Fundus bis zur Cervix und den noch viel ungewöhnlicheren Zusammenhang mit dem Paravarium auf beiden Seiten gesehen zu haben. Die Multiplikation dieses schon fast unglaublichen Glücksfalles mit fünf kann ich allerdings nach meinen Erfahrungen nicht zugeben, und die Abbildung Beigels spricht gewiss nicht dafür.

Ich bedaure diesem Gegenstand einen vielleicht ungebührlich erscheinenden Aufwand von Aufmerksamkeit widmen zu müssen, aber ich hoffe als Resultat meiner Bemühung, dass die Beigel'schen

Angaben und seine Abbildung der längst verdienten Vergessenheit endgiltig anheimfallen.

Ich will und kann natürlich nicht bestreiten, dass der G. G. in Ausnahmefällen viel höher im Uterus beginnt als normal; denn der Müller'sche und Wolff'sche Gang liegen ursprünglich so benachbart, dass man erstaunt, wie weit sie später in Höhe des Corpus manchmal von einander entfernt sind. Durch Vereinigung der beiden Müller'schen Gänge zum Uterus werden dieselben medialwärts verschoben; der W. G. bleibt, weil er nicht genügend weiter wächst, um dieser Verschiebung der M. G. folgen zu können, lateral als Basis eines Dreiecks zurück, dessen zweite und dritte Seite Tube und Uterus bilden. So ungefähr drückt Kossmann (18) den physiologischen Vorgang ganz richtig aus.

Man kann sich nun theoretisch zwei Fälle construiren, in welchen der W. G. weit oben in das Corpus uteri eindringt. Entweder hält der W. G. ausnahmsweise Schritt im Wachstum mit dem M. G. oder die M. G. bleiben ausnahmsweise lateral liegen; d. h. sie vereinigen sich nicht miteinander. Für die erstere Möglichkeit sprechen meine Befunde an Resten des W. G. im Parametrium, welche später geschildert werden und für den zweiten Fall haben wir in einem von v. Recklinghausen (19) (Koeberle) beschriebenen Uterus unicornis ein vorzügliches Beispiel.

Es ist auch wohl ohne weiteres verständlich, dass der W. G. sich von dem M. G. nicht zu trennen braucht, wenn letzterer seine seitliche Lage behält und dass, wenn der W. G. ausnahmsweise nicht zu Grunde geht, er sehr hoch in das corpus uteri eintreten muss. Eine andere Frage ist es, ob das Getrenntbleiben der M. G. zuweilen oder oft dadurch zu Stande kommt, dass die M. G. von vornherein gehindert werden, wie ich das behauptet habe, sich einander zu nähern.

Wie einerseits der ungewöhnlich hohe Eintritt des G. G. in den doppelten Uterus durch obige Erklärung selbstverständlich erscheint, so würden umgekehrt öftere Befunde von hohem Eintritt des G. G. meine Theorie über den Uterus bicornis stützen. Denn man müsste dann annehmen, dass der zum Uterus corpus bestimmte Teil des M. G. in solchen Fällen schon sehr frühzeitig verhindert wurde medialwärts sich vom W. G. entfernen zu können. Indessen haben wir bisher keine Ursache anzunehmen, dass der Gartner'sche Gang bei doppeltem Uterus besonders häufig gefunden werden müsse. Den Fällen gegenüber, welche von Recklinghausen anführt, erinnere ich nur an Rieders

Untersuchungen, an 3 Fällen von doppeltem Uterus mit völlig negativem Erfolge.

Kehren wir aber zu dem normalen Uterus zurück, so müssen wir als die normale Eintrittsstelle des G. G. den untersten Teil des Corpus bezeichnen. Manchmal tritt er auch erst tiefer ein, am inneren Muttermund oder in die Cervix; ein ungleiches Eindringen sehen wir im Falle VI, wo der linke Gang viel weiter unten als der rechte in den Uterus gelangt. Der Eintritt in den Uterus erfolgt normaler Weise nicht plötzlich, sondern langsam, indem der G. G. zunächst der Uteruskante sich breit anlegt, und steil von oben nach unten allmählich in die Uterussubstanz dringt, wobei die Muskelfasern der äussersten Myometrium-Schichten ihn concentrisch einhüllen. (Siehe Abbildung Fig. 1).

Ueber den weiteren Verlauf im Uterus sind sich die Autoren einig; besonders muss ich Rieder das Verdienst zusprechen, eine vorzügliche Beschreibung des G. G. im Uterus gebracht zu haben.

Der Gang dringt je weiter abwärts in der Cervix desto mehr medial vor, im untersten Teil des Supravaginal-Abschnittes pflegt er der Schleimhaut am nächsten zu liegen, dann aber rückt er wieder lateralwärts und wendet sich, indem er entweder mit sanftem Bogen nach unten den obersten Teil der Portio nur berührt, oder in einem tieferen Abstecher in die Portio eingedrungen ist, wieder aufwärts dem seitlichen Laquear vaginae zu.

Je tiefer der Gang in die Portio eingedrungen ist, desto steiler muss er naturgemäss wieder hinaufsteigen, um das Laquear vaginae zu gewinnen. So ist es im Falle X, während im Falle VIII der G. G. nur die Portio berührt und dann fast einen horizontalen Verlauf zum Laquear nimmt. (S. Abb. Fig. 2). Bei tieferen Abstechern in die Portio bilden der absteigende und der aufsteigende Ast keinen Bogen mehr, sondern einen spitzen Winkel.

Dieser Verlauf durch die Cervix ist, wie gesagt, typisch und die Ausnahmen sind im normalen Uterus scheinbar nicht zu häufig. Der Gang kann z. B. in die Uterusschleimhaut geraten; er kommt im unteren Teil öfters der Schleimhaut sehr nahe, in einem Fall bis auf 0,225 mm. Also ist es weiter nicht zu verwundern, wenn man den G. G. in der Schleimhaut selbst trifft. Im Fall VIII liegt er an einer Stelle zum grössten Teil in der Schleimhaut; Die beiderseitigen Epithelien sind nur noch 0,08 mm von einander entfernt, sodass eine spätere Verschmelzung nur als eine Frage der Zeit erscheint. Ob jedoch im normalen Uterus

Tafel I.

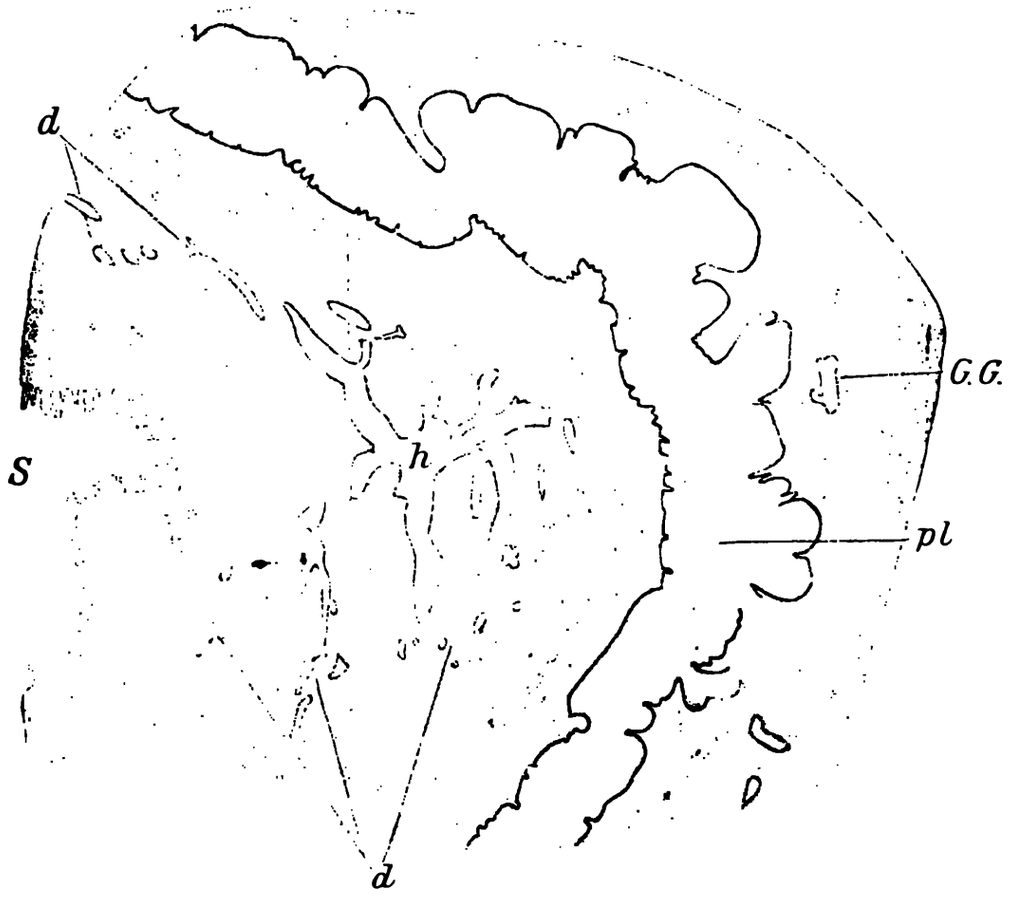

Fig. 1.

Querschnitt durch die rechte Seite der Portio mit seitlichem Scheidengewölbe von einem neugeborenen Mädchen (Fall X.) S = Schleimhaut. Pl = Plattenepithel des Scheidengewölbes. Der Gartner'sche Canal ist zweimal getroffen, nämlich in der Scheide quer als einfacher Canal = G. G. und in der Portio: hier ist der Hauptcanal = h auf dem Zuge zum seitlichen Vaginalgewölbe, daher schräg getroffen; federbartartiger Abgang der Ausstülpungen. d. d. = enge tubulöse Drüsen.

Leitz Oc. 1 Obj. 1. Vergr. 20fach.

Verlag von S. Karger in Berlin NW. 6.

der G. G. mit der Oberfläche der Cervix gelegentlich direkt kommunizirt, steht noch zu beweisen. Die bekannten Fälle abnormer Ausmündungen von Breus (20) und von Reckling-

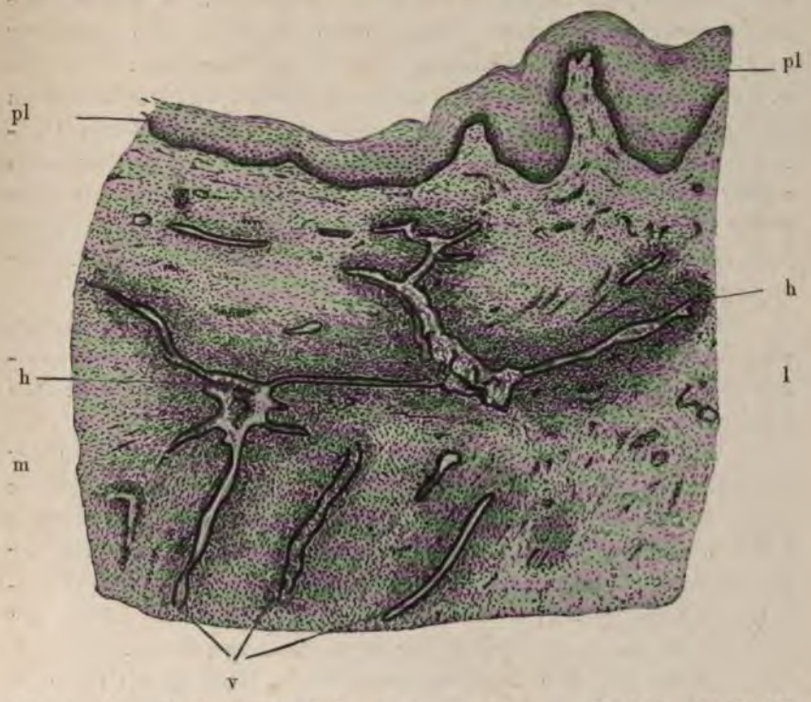

Fig. 2. Querschnitt durch die Portio eines neugeborenen Mädchens (Fall VIII) in Höhe des seitlichen Vaginalgewölbes. Auf der Abbildung sieht man nur einen Teil der rechten Seite mit dem Plattenepithel = pl der hinteren Portiooberfläche. Der Gartner'sche Gang ist auf seinem Zuge zum Vaginalgewölbe begriffen fast längsgetroffen. Unregelmässig ampulläre Auftreibungen wechseln mit ungewöhnlich engen Strecken am Hauptstamm = hh ab. V = Verzweigungen. (N. B. Die Cervialschleimhaut ist nicht mit auf der Abbildung; die Canäle gehören sämtlich dem G. G. an).

Zeiss. oc. 1 obj. aa 25fache Vergr.

hausen (Koeberle) sowie auch in der Vagina Klein (21) betrafen pathologische Uteri. — Ich bezweifle aber nach meinen Befunden durchaus nicht die Möglichkeit einer Kommunication des G. G. mit der Cervix-Oberfläche durch sekundäre Verschmelzung. Andererseits ist es selbstverständlich, dass diese Kommunication nicht als eine primäre „Ausmündung" betrachtet werden darf. Man vergesse nicht, dass die Wolff'schen Gänge zuerst vorh[illegible] und im Sinus urogenitalis ausmünden,

während die Müller'schen Gänge an den Wolff'schen Gängen wie an einem Leitband abwärts wachsen. Eine hohe Ausmündung des W. G. würde also nicht nur eine primäre Kürze desselben zur Voraussetzung haben, sondern es würde auch in diesem Falle eine Kommunikation beider Gänge ohne sekundäre Verschmelzung und Durchbruch der Wandungen nicht möglich sein. Die von v. Recklinghausen (S. 142) angeregte Frage, ob nicht in solchen Fällen abnormer „Ausmündung" „jenseits der gefundenen Oeffnung der Wolff'sche Canal, eventuell als solider Strang noch weiter hinabreichte," ist zweifellos dahin zu beantworten, dass der Gang jedenfalls früher weiter hinabreichte und dass deshalb nicht von einer „Ausmündung" sondern nur von einer „Kommunication" streng genommen gesprochen werden kann.

Eine andere Abnormität des Verlaufs sehen wir in Fall XIII und XIV, wir müssen die Besprechung derselben aber noch aufschieben, und zunächst die Norm des Verlaufs von anderen Seiten betrachten.

Wir haben nämlich bisher den Verlauf des G. G. in der Richtung von oben nach unten verfolgt und anfangs gesagt, er verlaufe in der Seitenwand des Uterus. Das ist zweifellos richtig beim normalen Uterus. Auf unseren Querschnitten sehen wir jedoch auch beim normalen Verlauf teils genau seitliche Lagerungen, teils geringere und stärkere Abweichungen nach vorn und hinten und diese wollen wir jetzt ins Auge fassen.

Es handelt sich nicht um stellenweises plötzliches Abweichen einzelner Partien des G. G. sondern um Verschiebungen über grössere Strecken, man könnte sagen, des G. G. als Ganzes. Dohrn sagt, der G. G. „liegt oben mehr nach aussen unten nach vorn und innen." Rieder sagt „im Anfangsteil der Cervix liegt der Gang schon in die Uterusmuskulatur eingebettet, und zwar seitlich und etwas nach vorn vom Uteruslumen." Köllickers Beobachtungen an Beigels Präparat haben wir bereits citirt. Die Gänge lagen seitlich etwas nach vorn; über die verschiedene Lage in verschiedenen Höhen sagt Köllicker nichts. — Darüber, dass die Gänge mehr vorn liegen, sind sich die Autoren einig; nur über die Lage im oberen Teil herrscht Meinungsverschiedenheit zwischen Dohrn und Rieder. Meine Befunde vermitteln zwischen beiden und die Differenz in den einzelnen Fällen ist leicht zu erklären. Thatsächlich liegen in einer Anzahl meiner Fälle die G. G., wenn ihr oberstes Ende also unterhalb ihres Eintritts in den Uterus überhaupt erhalten ist, in der Aussenkante genau seitlich. (Fall I, III, VI, IX.) Ebenso treten bei

meinen kleineren Foeten die G. G. in der Mehrzahl genau seitlich ein. In anderen Fällen aber treten sie mehr vorn ein, sodass eine Verbindungslinie beider G. G. vor der Schleimhaut vorbeigehen würde. (Fall VII und VIII.) Es ist sehr leicht ersichtlich, dass die Eintrittsstelle von der Insertion der Parametrien an den Uteruskanten abhängig sein muss. In meinen Fällen tritt der G. G. gewöhnlich ziemlich genau aus der Mitte der parametralen Insertion bei normaler Gestalt des Uterus in den letzteren ein. Im allgemeinen heften sich die Parametrien meist mehr vorne am Uterus an, sodass man in der Mehrzahl die Eintrittsstelle des G. G. etwas mehr vorne erwarten sollte. Es mag ein Zufall sein, dass dem in meinen Fällen meist nicht so ist.

Es macht sich übrigens bei der Bestimmung, was man genau seitlich zu nennen hat, ein Umstand besonders störend geltend, nämlich die in verschiedenen Fällen erwähnte Ungleichheit in der Dicke der beiden Uterushälften, welche ich auf Compression einer Seite, meist der linken, durch den Mastdarm zurückführte. (S. Anm. S. 7.) Ferner steht die gesammte Schleimhaut zuweilen mit ihrem längsten Querdurchmesser nicht in gleicher Richtung mit dem längsten Querdurchmesser des Myometriums oder kurz gesagt, das Uteruslumen steht schief anstatt quer; eine besonders auffällige Deformation dieser Art sahen wir in Fall V und XIII. Also der Eintritt des G. G. in den Uterus erfolgt dem Ansatz der Parametrien entsprechend seitlich oder etwas mehr vorn. — Im weiteren Verlauf nach abwärts kommt der G. G. häufig mehr nach vorn zu liegen, auch wenn er oben genau seitlich lag, z. B. Fall XII; aber auch das Umgekehrte kommt ausnahmsweise vor (VII). Ich muss aber im Gegensatz zu den genannten Autoren hinzufügen, dass der G. G. zuweilen auch mehr hinten, oder was ich bei doppelseitigem G. G. öfter sah, der eine Gang im weiteren Verlauf mehr nach hinten, der andere mehr nach vorne zu liegen kommt. Am auffallendsten war mir dabei stets, dass die Verschiebungen im Verlauf des Ganges ihn nicht in den peripheren Uterusschichten oben, sondern im weiteren Verlauf nach unten medial, also mehr in den centralen Schichten betreffen. — Wenn wir diese Verschiedenheiten ins Auge fassen, und fragen, wodurch die Abweichungen hervorgerufen werden, so müssen wir nachforschen, wie die Gänge bei jüngeren Foeten verlaufen, damit wir entscheiden können, was primär und was secundär ist.

Bei unseren kleineren Foeten liegen zwar die G. G. meist seitlich, aber auch hier finden sich Ausnahmen: bei einem Foetus

von 5 cm lag der rechte G. G. etwas mehr vorn; ebenso bei einem von 9 cm Länge. Wir können also sagen, dass die Gänge in der Regel von Haus aus seitlich liegen, daher die überaus häufigen Unregelmässigkeiten zum grossen Teil sekundär entstehen müssen.

Die Ursachen dieser sekundären Verschiebungen im allgemeinen lassen sich wohl verstehen, ohne dass man im Einzelfalle einen rechnungsmässigen Nachweis darüber führen könnte; ich will eine Ursache anführen, welche mir am wahrscheinlichsten dünkt. Bei dem ungleichen Wachstum der einzelnen Schichten des Uterus kommt es natürlich zu gewissen Verschiebungen innerhalb des Myometriums. Namentlich werden aber die inneren Schichten davon betroffen. Ich habe in einer Arbeit über die foetale Uterusschleimhaut versucht, die Gestaltveränderungen der Schleimhaut im Laufe der Entwickelung mechanisch zu erklären, ein Versuch, welcher an der Unberechenbarkeit verschiedener Componenten seine Grenze findet. Darüber aber kann kein Zweifel walten, dass infolge ungleichen Wachstums der Schleimhaut und des Myometriums die erstere gezwungen wird, gewisse Gestaltveränderungen einzugehen, welche ich hier nicht erläutern kann. Natürlich kann die Schleimhaut nicht wie ein flüssiges Medium ihre Gestalt verändern, ohne ihre musculäre Nachbarschaft zu beeinflussen. Die centralen Schichten machen die stärksten Verschiebungen mit, die peripheren immer weniger, die äussersten wahrscheinlich kaum nennenswerte oder gar keine. — So erkläre ich mir, warum der G. G. dort, wo er sich in die inneren Schichten der Cervix begiebt, am stärksten von der seitlichen Lage abzuweichen pflegt.

Es liegt mir indess fern, bestimmte Regeln aufstellen zu wollen; dazu ist das Material viel zu klein, und die Zahl der in Frage kommenden Factoren viel zu gross. — Begnügen wir uns vor allem zu wissen, dass Reste des G. G. nicht nur in der Seitenwand, sondern auch in den seitlichen Partien der Vorder- und Hinterwand im Bereiche der Cervix liegen können.

Der Verlauf des G. G. wird nun ausser durch die beschriebenen „Verschiebungen über grössere Strecken“ oder des „G. G. als Ganzes“ wie ich es oben bezeichnete, noch auf andere Weise complicirt; nämlich durch Drehung um seine Längsachse und ferner durch kurze Schlängelung oder meist Knickung über eine Querachse. Beides ersieht man am Lumen des Hauptcanals und wir müssen dasselbe erst kennen lernen, ehe wir die Drehung und Knickung kurz erläutern.

Der Hauptcanal des Gartner'schen Ganges.

Der G. G. hat zwar nur einen einzigen Canal, aber dieser besitzt im entwickelten Uterus seitliche Ausstülpungen und drüsige Verzweigungen, sodass wir zur Unterscheidung von seinen Aesten den Stamm als Hauptcanal bezeichnen wollen. Diese Bezeichnung liegt derart auf der Hand, dass sie vielleicht ohne

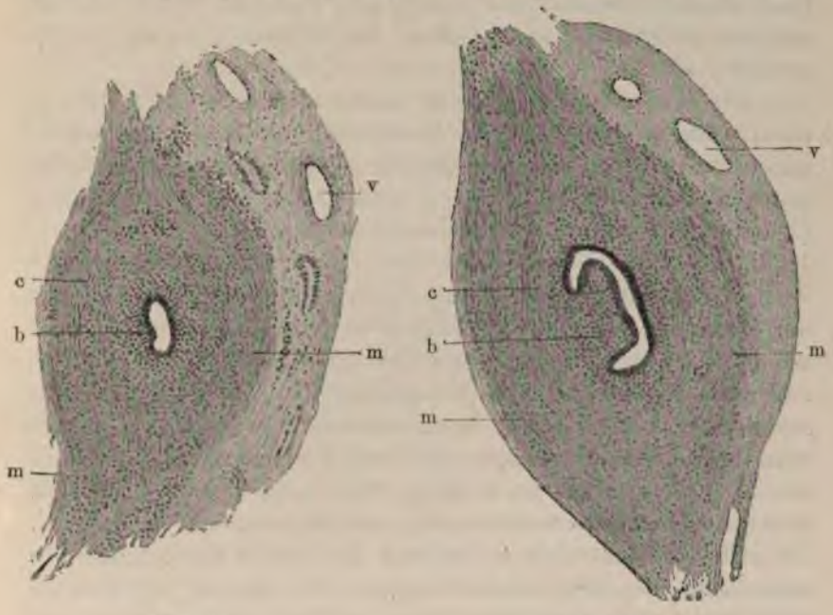

Fig. 3a. Fig. 3b.

Fig. 3a. Gartner'scher Gang, quergetroffen, kurz nach seinem Eintritt in den Uterus eines neugeborenen Mädchens. *v* = Gefässe des Parametrium bezw. der Uteruskante angehörig, *b* = Bindegewebe, *c* = circuläre Musculatur, *m* = Myometrium.

Fig. 3b. Querschnitt durch den G. G. desselben Falles etwas tiefer in der Cervix, stellt den oberen Teil der ampullären Erweiterung mit der typischen Krümmung über die mediale Fläche vor. Bezeichnung wie oben. — Die Muscularis des G. G. hier überwiegend circulär, eine longitudinale Schicht ist nur stellenweise angedeutet. Auch das Myometrium legt sich circulär um den Gang.

Zeiss Obj. aa Oc. 2. Vergr. 35fach.

mein Wissen schon anderweit angewandt ist. Ich lege keinen Wert auf das Wort, sondern nur auf eine leichte Verständigung.

Das Lumen des G. G. wird in der Cervix von oben nach unten zunehmend weiter; im oberen Teil ist diese Zunahme manchmal eine schnellere, im weiteren Verlauf geht sie

aber sehr allmählich von statten. Der G. G. tritt mit einem engen cylindrischen Lumen in den Uterus und verläuft nur eine ganz kurze Strecke in solcher Gestalt abwärts (Fig. 3a). Dann aber verwandelt sich das cylindrische Lumen in die Form einer Scheide, indem es eine allmähliche Zunahme seiner Ausdehnung von vorn nach hinten erfährt. In dieser so gestellten Scheidenform besitzt demnach der Canal zwei Flächen, welche medial und lateralwärts und zwei Kanten, welche nach vorn und hinten gerichtet sind.

Ein Querschnitt durch den scheidenförmigen Canal ergiebt einen Schlitz, dessen längste Ausdehnung von vorn nach hinten gerichtet ist, oder die langen Seiten des Schlitzes blicken medial gegen die Schleimhaut und lateral gegen die Uteruskante. (Aehnlich hat dies Rieder bereits beobachtet.)

Ich würde diese Gestalt des Canals einer Degenscheide vergleichen, wenn ich nicht hinzufügen müsste, dass diese Gestalt nur selten und auch nur streckenweise rein erhalten bleibt; denn meistens ist die Scheide über ihre eine Flachseite gekrümmt, und zwar fast immer über die mediale Fläche. Auf den Querschnitt des Lumens übertragen erhalten wir anstatt eines von vorn nach hinten gestreckten Schlitzes nunmehr einen über seine mediale Seite gebogenen Schlitz. Vom Lumen aus betrachtet, ist also die mediale Seite convex, vom Myometrium aus concav. Ich ziehe aus äusserlichen Gründen die erstere Bezeichnung vor (siehe Abb. Fig. 3b). Trotzdem also die Kanten der Scheide nicht mehr nach vorn und hinten gerichtet sind, sondern mit einem Teil der Flachseiten medialwärts abgebogen sind, so behält dennoch unser Schlitz auf dem Querschnitt die grösste Ausdehnung von vorn nach hinten, also in der sagittalen Richtung.

Diese Biegung ist verschieden stark, im oberen Teil oft stärker als im unteren; während nämlich im unteren Teil die Bogenform des Schlitzes durchaus dem konzentrischen Faserbau der Cervix entspricht also direkt von dem mehr runden oder mehr ovalen Bau der Cervix abhängt, so ist die Biegung im oberen Teil unabhängig davon: der Canal ist hier oft nicht nur vielfach stärker über seine mediale Fläche gekrümmt, als dem Bau der Cervix entspräche, sondern zuweilen auch um seine laterale Fläche, also umgekehrt, wie der Faserverlauf des Cervixgewebes.

Diese Verschiedenheit hängt meiner Meinung nach mit der ungleichen Tunica muscularis zusammen, welche, wie wir später sehen werden, oben den Gang überwiegend konzentrisch einhüllt.

unten dagegen völlig fehlt. Die in der Cervix nach unten zunehmende Ausdehnung des Canals würde unter allseitig gleichem Gewebe und bei ausreichendem Innendruck eine ampuläre Erweiterung des Lumens mit kreisförmigem Querschnitt hervorrufen wie ich das bei Foeten im 2. bis 3. Monat auch gesehen habe (s. Fig. 9). — Der thatsächlich überwiegende Aussendruck des elastischen Cervixgewebes beeinflusst aber, wie die eigene Schleimhaut, so auch die Gestalt des G. G.; er komprimirt das Lumen in die Scheidenform und zwingt es im unteren Teile in die ihm eigene Faserrichtung. Im oberen Teile wird dagegen hauptsächlich die eigene konzentrische Tunica des G. G. unter Anschluss des Myometriums und zwingt den Canal zu noch stärkerer Krümmung. (Siehe Fig. 1b.) Wie gesagt, nimmt die Ausdehnung des Schlitzes in der sagittalen Richtung meist im unteren Teile zu, während die Breite von rechts nach links nicht erheblich zu wachsen pflegt. So messen wir Längsausdehnungen des Schlitzes im Fall VIII von 0,375 bis 0,75 bei einer Breite von 0,06 oder in Fall VI 1,6 zu 0,1 mm. — Die grösste sagittale Ausdehnung, welche ich gemessen, beträgt im Falle X 2,6 mm, ein gewiss sehr stattliches Lumen.

Das Lumen wechselt aber auch sowohl in der Breiten- als Längenausdehnung des Schlitzes oft beträchtlich und plötzlich. Es lässt sich nicht leugnen, dass unvermittelte Auftreibungen des Canals mit engeren Strecken abwechseln, manchmal aber ist die Erweiterung eine scheinbare. Daran sind nämlich die plötzlichen Knickungen des Canals über eine Fläche, seltener über eine Kante schuld; im ersteren Fall erscheint auf dem Querschnitt der Schlitz breiter, im zweiten länger. Ausser plötzlichen Knickungen kommen auch stärkere Windungen vor, sodass der Canal im Verlauf durch wenige mikroskopische Schnitte plötzlich seine Lage mehrfach verändert, oder dass man, was durchaus nicht selten ist, 2 Querschnitte durch den gewundenen Canal erhält, einen mehr medial, und einen mehr lateral, seltener einen mehr vorn, den zweiten mehr hinten.

Der Canal dreht sich auch gelegentlich um seine Längsachse, wie wir oben bemerkten; diese Drehung macht sich gleich bemerkbar, indem die Längsrichtung des Schlitzes sich aus der sagittalen in eine schräge oder quere verlegt. Mehr wie eine Viertel-Wendung habe ich nicht gesehen.

Rieder meint, der Gang mache, wenn er im unteren Teil der Cervix der Schleimhaut nahe gerückt sei, „beim Uebertritt auf die Vagina eine Drehung um 45°, d. h. er stellt sich im

Uterus von links nach rechts, entfernt sich nun rasch von der Uterushöhle“ etc. Das ist ein Irrtum; aus Rieder's Beschreibung ersieht man, dass, wie wir oben geschildert, sein G. G. ohne tiefer in die Portio zu dringen, sich in fast horizontalem Verlauf zum seitlichen Laquear begiebt; dadurch erhielt Rieder Schräg- bezw. Längsschnitte durch diesen Teil des G. G., welche allerdings (auch in meinen Fällen) die Täuschung eines um 45° gedrehten Querschnittes hervorrufen können.

Uebrigens spielt die spiralige Drehung des G. G. keine grosse Rolle, am wenigsten in den ausgedehnteren Gebieten des unteren Teiles.

Die Schlängelung und die Knickungen des G. G. sind niemals annähernd so stark als im Parametrium und erklären sich durch ein starkes Längenwachstum des Ganges (Dohrn). Der jüngste Foetus, bei welchem ich eine deutliche Schlängelung des G. G. im Uterus gesehen habe, war $15^1/_2$ cm lang.

Nachdem wir hiermit diejenigen Eigentümlichkeiten im Verlauf des G. G. geschildert haben, welche zugleich sein Lumen veränderlich erscheinen lassen, müssen wir noch kurz erwähnen, dass der Saum des Lumens oft glatt, zuweilen aber streckenweise auch kurzwellig, selten fast sägeförmig erscheint. Die mediale Fläche wird infolge ihrer stärkeren Krümmungen meist mehr von dieser Längsleistenbildung betroffen. Zuweilen erscheint auch der Saum stärker gefaltet, es handelt sich dann aber häufig um den Beginn kürzerer oder längerer Ausstülpungen, deren Verlängerung in andere Schnittebenen fällt. Dieselben sind Gegenstand des folgenden Kapitels.

Die Ausstülpungen des Lumens, die Verzweigungen und Drüsenbildung.

Das Lumen bezeichneten wir im oberen Teil des Ganges als cylindrisch. Erst nach der Umbildung in ein mehr scheidenförmiges Lumen zeigen sich kleine Ausbuchtungen, welche kontinuirlich nach unten zunehmen und denen sich drüsige Verästelungen an Zahl, vornehmlich aber an Grösse nach unten wachsend hinzugesellen, sodass man wohl sagen kann, die Erweiterung des Canals und die Masse seiner Verzweigungen gehen Hand in Hand. Erst in der Portio beginnt eine Abnahme der Verästelungen des Canals in seinem zum Laquear aufsteigenden

Teil, und in der Vagina hören sie plötzlich auf. Nur einzelne Stellen im oberen Teil der Vagina haben noch unbedeutende Ausstülpungen.

Die Verzweigungen sind nun nicht gleichmässig rings um den Canal angeordnet, sondern sie besitzen eine typische Anordnung. Wenn man eine Reihe von Fällen durchmustert, fällt immer wieder ins Auge, dass die Ausstülpungen und Verzweigungen hauptsächlich die vordere und hintere Kante des Canals besetzt halten, nicht nur der Zahl sondern auch der Grösse oder richtiger Länge nach. Während die medialen und lateralen Flächen des Ganges meist verhältnismässig kahl aussehen, sieht man vorn und hinten mehrere Zweige abgehen, die sich in stärkeren Graden büschelartig verbreiten.

Diese typische Bevorzugung der Kanten verhindert mich den Ausdruck „Wurzelstock“ (Klein) zu gebrauchen; ich würde den Vergleich mit einem Federbart vorziehen. Die Aehnlichkeit mit einem Federbart leuchtet natürlich nur auf Längsschnitten ein wie in der Portio. (Siehe Figg. 1 u. 2).

Uebrigens ist sowohl die Menge und Grösse als auch die Verteilung der Aeste individuell sehr verschieden. So wie es Fälle mit fast ganz glatten Flächen (medial und lateral) giebt, so kommen andererseits, allerdings selten, solche vor, wo die Kanten nicht wesentlich bevorzugt sind, sodass hier der Ausdruck „Wurzelstock“ eher passend wäre. Normalerweise hat die mediale Fläche übrigens fast stets einige kleine Ausläufer, die laterale seltener. Ebenso giebt es einzelne Fälle, bei denen die Verzweigungen nur streckenweise fehlen. — Was die Menge anbetrifft, so sind die Schwankungen nicht gerade so bedeutend, dagegen die Länge der Verzweigungen ist von Fall zu Fall sehr wechselnd. Hier kommen aber nur die an der vorderen und hinteren Kante in Betracht.

Die Richtung der abgehenden Aeste zur Längsachse des Hauptcanals ist auch nicht konstant dieselbe; manchmal verlaufen sie in der Schnittebene, es bedeutet das also, dass sie senkrecht zur Längsachse verlaufen; häufig aber haben sie Neigung nach oben; besonders auffällig ist das bei den längeren Ausläufern. Es lässt sich aus diesem Grunde die Länge der Ausläufer nicht messen.

In dem zum Laquear lateralwärts ziehenden Teil des Ganges in der Portio kann man, wenn er längs getroffen wird, die Richtung der Ausläufer gut zur Anschauung bringen. Sie gehen hier im Falle VIII im Winkel von ca. 45° vom Hauptstamm medial-

wärts in die Hinter- und Vorderwand, sodass die von hinten und vorn ungefähr unter einem rechten Winkel zusammenstossen, wenn sie sich am Hauptgang treffen. (Siehe Fig. 2.) Im Falle X Fig. 1 dagegen gehen sie senkrecht zum Stamme nach vorn und hinten, bilden also zusammen gestreckte Winkel.

Ich sprach mehrfach von „Ausstülpungen und drüsigen Verzweigungen" und muss zunächst konstatiren, dass es Uebergänge zwischen beiden giebt; von drüsigen Verzweigungen spreche ich, wenn die abgehenden Schläuche nicht wie die Ausstülpungen kurz und ebenso weit, wie der Hauptcanal, sondern länger, vor allen Dingen aber wesentlich enger sind, als dieser.

Ferner unterscheide ich bei den Schläuchen zweierlei Arten, welche sich in mehreren Punkten erheblich verschieden verhalten, nämlich gestreckte Schläuche und gewundene. Die gestreckten Schläuche gehen vornehmlich vom Hauptstamm selber aus und zwar fast nur vorn und hinten und unterscheiden sich von den kurzen Ausstülpungen nur graduell, wie eben bemerkt; sie erreichen zuweilen eine beträchtliche Länge, bleiben bis an's Ende gleichmässig tubulös oder gabeln sich nach kurzem Verlauf an den Enden in 2 und mehrere engere, ebenfalls gestreckte, tubulöse Ausläufer; sie haben ähnliches Epithel wie der Hauptcanal selbst. In vereinzelten Fällen überwiegen die gestreckten Ausläufer und im Fall X haben wir nur solche, gar keine gewundenen. In dem analogen Fall von Klein ist dasselbe der Fall, so viel ich gesehen habe.

In anderen Fällen dagegen sind die gestreckten Ausläufer weniger lang und es gehen mit scharfer Grenze aus ihren Enden ein oder einige gewundene Canälchen hervor. Diese Grenze ist thatsächlich meist sehr augenfällig, da die gewundenen Canälchen sich durch ein bedeutend engeres Lumen und durch helleres, niedriges Epithel schroff von den gestreckteren Schläuchen abheben. Weiterhin unterscheiden sie sich von diesen durch einen mehr oder weniger geschlängelten Verlauf und zuweilen, besonders die kürzeren durch eine knopfartige Anschwellung. Die Schlängelung der engen Canälchen ist individuell, spiralig, korkzieherartig und stärker gewunden, sodass sie durcheinander geraten und richtige Büschel bilden. (Siehe Fig. 4.)

Die gewundenen, engen Canälchen gehen also vornehmlich aus den gestreckten Schläuchen oder auch zuweilen aus kürzeren Ausstülpungen an den Kanten des G. G. in die Vor- und Hinterwand der Cervix hinein. Aber auch von den Flächen speziell der medialen Flächge ehen einzelne enge Canälchen aus, welche

Fig. 4.

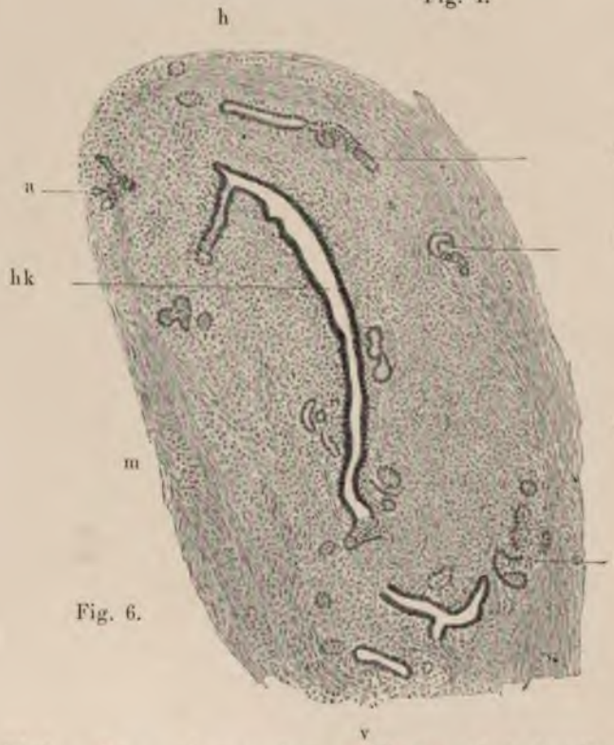

Fig. 6.

Fig. 4.

Gartner'scher Gang in der Cervix (Querschnitt) eines neugeborenen Mädchens (Fall VII) mit starker Drüsenverzweigung; sämtliche Lumina und Epithelflachschnitte gehören dem G. G. an. Epithel der kleinen gewundenen Schläuche wesentlich niedriger und heller, als das des Hauptkanals = hk. m = medial. l = lateral. Zeiss Oc. 2. Obj. aa 35 fache Vergr.

Fig. 6.

Querschnitt durch den Gartner'schen Gang aus der Cervix eines ½jährigen Mädchens (Fall XI). *m* = medial; *l* = lateral; *v* = vorne; *h* = hinten. Der Hauptkanal = *hk* scheidenförmig, ist über die mediale Fläche gebogen. Vom vorderen und hinteren Ende desselben gehen die meisten Schläuche ab; anfangs gestreckt, gehen sie weiterhin in gewundene Kanälchen über, welche zum Teil lateralwärts vom Hauptkanal umbiegen und auf einander zustreben = *bb*. Kürzere gewundene Schläuche gehen auch medial und lateral vom Hauptstamme selber ab. Sämmtliche gewundenen Schläuche haben ein wesentlich niedrigeres und helleres Epithel, als der Hauptkanal. Bei *a* sieht man ein mehrfach sich gabelndes, sehr enges Kanälchen. Zeiss Obj. aa. Oc. 4. Vergr. 60fach.

Verlag von S. Karger in Berlin NW. 6.

zum Teil ebenso gewunden sind wie die eben genannten; nicht selten sind sie indes sehr kurz und kaum gewunden, dagegen verraten sie ihre Verwandschaft mit den gewundenen durch ihr enges, manchmal extrem enges Lumen, ihr helles Epithel und kleine Endanschwellungen.

Um es kurz zusammenzufassen, so gehen kürzere, weite Ausstülpungen und längere, tubulöse, gestreckte Schläuche meist nur vorn und hinten ab und aus ihnen entspringen enge, meist gewundene Canälchen. Ausserdem gehen medial, selten lateral ebenfalls enge Canälchen ab, welche entweder kurz und kaum geschlängelt oder etwas länger und dann ebenfalls geschlängelt sind.

Auf die charakteristischen Unterschiede der Epithelien beider Arten gehen wir noch später ein.

Wir bemerkten oben, dass die gestreckten Ausläufer an den Kanten sich meist weit in die Vorder- und Hinterwand der Cervix versenken. Wir hätten hier noch nachzutragen, dass ihr Verlauf durch die Faserrichtung in der Cervix in concentrische Bahnen gezwungen ist. Die gewundenen Schläuche haben freiere Bahn; sie schlängeln sich mehr von einem Muskelinterstitium in das andere, dringen teils tiefer nach vorn und hinten, oder auch nach oben und unten vor, und kehren zuweilen auch mit einem scharfen Bogen um, sodass sie paralell zum Hauptcanal erscheinen. Die gewundenen Schläuche der medialen Wand dringen, auch wenn sie länger sind, nicht tiefer in die Cervix ein, sondern bleiben in der bindegewebigen Tunica und schlängeln sich am Hauptcanal entlang.

Das Gesamtbild des G. G. auf dem Querschnitt macht infolge der zuweilen aus verschiedenen Ebenen zusammenströmenden Canäle und mit seinen weit ausholenden Zweigen nicht selten einen imposanten Eindruck. Nicht nur die Seitenwand, sondern auch die seitlichen Partien der Vorder- und Hinterwand sind dann von Canälen durchzogen, welche in grossen Bogen die Cervixschleimhaut umfangen. Die bedeutendste Ausdehnung auf dem Querschnitt erreicht mit seinen Verzweigungen Fall X nämlich ca. 5 mm. Die Länge einzelner geschlängelter Schläuche habe ich im Fall VII mit 0,45 bis 0,8 angegeben. Die stärksten Windungen machen die engen Canälchen im Falle XI bei einem $^1/_2$ jährigen Kinde, auch bei einem neugeborenen Mädchen (VII) ergehen sich die Canälchen in starken Schlängelungen. (Siehe Fig. 4).

Das Epithel des Gartner'schen Ganges.

Dohrn sagt, das Epithel sei niedrig cylindrisch. Rieder beschreibt es als mittelhohes Cylinderepithel, welches vorwiegend bei jüngeren Individuen zweischichtig sei, später einschichtig.

Ich habe das Epithel stets einschichtig befunden, nur in der Vagina war es streckenweise mehrschichtig (siehe Beschreibung im Fall X). Dass bei nicht zu dünnen Schnitten zweischichtiges Epithel vorgetäuscht werden kann, ist ja sicher, Rieder schildert aber ausführlich zwei Schichten; bei ihm „greifen die schmalen Partien der kegelförmig gestalteten Zellen wie die Zähne von Kammrädern in einander, indem die äusseren Zellen mit ihrer Basis dem Bindegewebe aufsitzen, während die inneren ihre Basis dem Lumen zukehren." Dieser Punkt bedarf der Aufklärung; ich halte die Einschichtigkeit für die Norm.

Was nun die Höhe der Epithelien betrifft, so deutete ich schon oben die Verschiedenheit zwischen Hauptcanal und Verzweigungen an. Der Hauptcanal hat die höchsten Epithelien; Ausnahmen kommen vor, z. B. Fall VI mit niedrig cylindrischen, ja sogar kubischen Zellen. Höchst auffällig ist in Fall IX der Höhenunterschied zwischen den Epithelien der medialen und lateralen Wand. Die mediale Wand ist vom Lumen aus betrachtet stark convex, und hat hohe Zellen, 0,015 bis 0,018. Die laterale Wand entsprechend concav, hat niedrige Epithelien, 0,0078 (siehe Abbildung Fig. 5). Dieser enorme Unterschied besteht auf grossen Strecken des Hauptcanals in gleicher Stärke, wie die gegebenen Zahlen ausdrücken. Ich habe eine so gleichmässig ausgebreitete Differenz zwischen den beiden Flächen des Canals nicht in solchem Maasse wieder angetroffen. Aber einmal aufmerksam geworden, fiel es mir nicht schwer, denselben Unterschied öfters, wenn auch in geringerem Maasse, wieder zu finden; und zwar fand ich, dass die Vorbuckelungen in das Lumen, seien es Falten, oder seien es die Zwischenräume zwischen benachbarten Ausstülpungen, einerlei ob medial oder lateral, stets die höheren Epithelien besitzen. Infolge der überwiegend häufigeren Faltenbildung und kleinen Ausstülpungen daselbst ist das Phänomen an dieser Fläche öfters bemerkbar.

So verschieden nun auch die Epithelhöhe in den einzelnen Fällen ist, eine Regel fand ich in den meisten bestätigt: der Hauptcanal trägt das höchste Epithel, die gestreckten Ausläufer haben häufig niedrigeres und die gewundenen engen Schläuche haben das niedrigste Epithel. Als

Zahlenbeispiel führe ich Fall VIII an, dessen Hauptcanal bei 0,06 lichter Weite ein 0,013 bis 0,015 hohes Epithel und dessen enge Ausläufer bei 0,011 lichter Weite ein 0,01 hohes Epithel

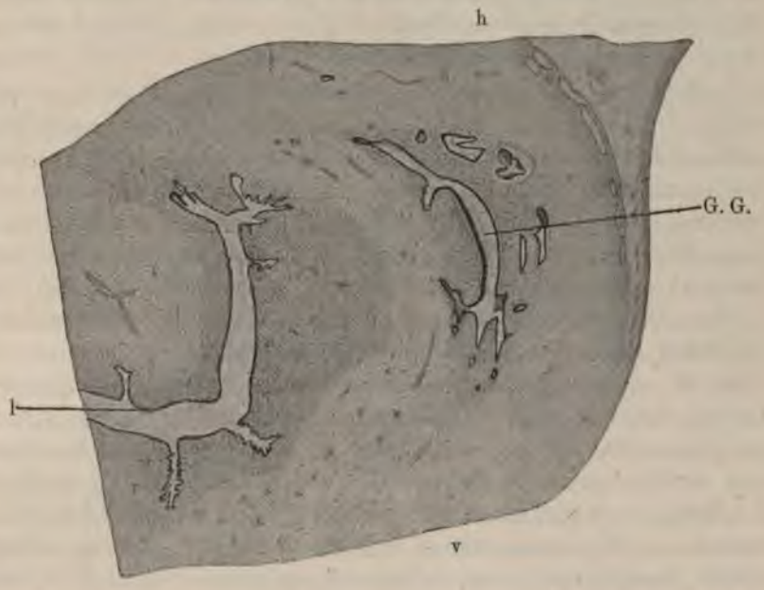

Fig. 5. Gartner'scher Gang in der Cervix (Querschnitt) eines neugeborenen Mädchens (Fall IX). *l* = Lumen des Uterus mit nach hinten umgebogenem, linken Flügel der S-förmigen Krümmung. Der Gartner'sche Gang = *G G* liegt etwas mehr nach hinten in den mittleren Muskelschichten der Seitenwand. Der Hauptcanal scheidenförmig erweitert, mit Krümmung über die mediale Fläche und mit Verzweigungen, welche grösstenteils von der vorderen und hinteren Kante des Ganges abgehen und lateral convergiren. Das Epithel der medialen Wand des Hauptcanals ist wesentlich höher als das übrige. *v* = vorne; *h* = hinten. Seitz Obj. 1. Oc. 1. Vergr. 20 fach.

besitzen, während die engsten Canälchen mit unmessbarem Lumen von 0,007 mm hohen Epithelien begrenzt sind. — Eine derartige proportionale Abnahme der Epithelhöhe mit der Canalweite ist ein so überaus häufiges Charakteristicum, dass sie als Norm angesehen werden muss.

Ich erwähnte ferner schon eine andere Differenz der Epithelien. Die Zellen des Hauptcanals und der grösseren Aeste haben ein stark tingirbares Protoplasma und beherbergen länglich ovale, die grösseren Epithelien sogar fast stäbchenförmige Kerne mit mehreren Kernkörperchen; die Kerne sind noch stärker tingirt, als das Protoplasma. Die kubischen Zellen der ge-

wundenen Schläuche sind dagegen sehr hell und ihre rundlichen, oft bläschenartigen Kerne sind ebenfalls schwach gefärbt, manchmal so schwach gefärbt, dass sie von dem umgebenden Myometrium sich nicht abheben, sodass sie bei schwächeren Vergrösserungen leicht übersehen werden. (Siehe Fig. 6). Cilien habe ich ebenso wenig wie andere Autoren gefunden.

Von Dohrn und Rieder wurde das Epithel als lose auf der Unterlage sitzend bezeichnet, weil es sich leicht röhrenförmig ablöse. Fischel hat dieses Phänomen als postmortal bezeichnet; für postmortal haben es Dohrn und Rieder jedenfalls auch gehalten, aber sie haben eine Besonderheit darin erblickt, dass diese Ablösung postmortal auffallend leicht erfolge. Ich konnte in den kräftigen und ausgebreiteten Resten des G. G. keine besondere Neigung zur Loslösung nachweisen; die Schleimhautepithelien waren vergleichsweise zuweilen stärker abgelöst. Jedoch in einigen Fällen und zwar gerade in den schwächeren Resten fand ich das Epithel manchmal unregelmässig gestaltet, die Zellen zwar streckenweise gut, dann aber wieder verkrüppelt und sehr ungleich, und nur diese letzteren Partien in diffuser Loslösung begriffen, nicht in Röhrenform, wie Dohrn und Rieder meinen. — In solchen Fällen bin ich geneigt, die streckenweise diffuse Loslösung missgestalteter Epithelien, besonders wenn andere Stellen normal und die Schleimhautepithelien ebenfalls festhaften, nicht für ein postmortales oder Kunstprodukt, sondern für das Zeichen beginnender Verödung des Kanals anzusehen.

Als Besonderheit wäre noch der schmalen, unregelmässig spindel- und stäbchenförmigen dunklen Zellen zu gedenken, welche ich zuweilen zwischen den Zellen des sonst normalen Epithelsaums vereinzelt liegen sah, ähnlich wie ich es in der foetalen Uterusschleimhaut öfters sehe; ich kann die Richtigkeit meiner Bezeichnung dieser Zellen als Leukocyten nicht unter Beweis stellen.

Als Inhalt der Canäle trifft man in den meisten Fällen an einzelnen Stellen Eiweisscoagula mit Zellkernen vermengt oder auch beides getrennt. Im Fall V besteht der Inhalt aus citronengelb gefärbten Klümpchen.

Die Tunica des Gartner'schen Ganges. Bindegewebe und Muscularis.

Der G. G. besitzt eine eigene Umhüllung aus Bindegewebe und Musculatur bestehend. Dohrn spricht von fibrillärem Bindegewebe, Rieder kurzweg von Bindegewebe und nennt es die Mucosa des G. G.; dem Sinne nach ist Rieders Erfahrung zweifellos richtiger, denn das Bindegewebe ist nicht fibrillär, sondern meist zellreich und von dem Schleimhautbindegewebe des foetalen Uterus nicht sehr wesentlich unterschieden. Die bindegewebige Tunica ist aber als ein nichts präjudicirender Ausdruck vorzuziehen. Das Bindegewebe liegt dem Epithel zunächst, und nimmt an Menge von oben nach unten zu; es bevorzugt den Hauptstamm an seinen breiten Flächen, besonders die mediale und sammelt sich mit Vorliebe in den Winkeln zwischen Hauptstamm und abgehenden Aesten an. Die Bevorzugung der medialen Fläche ist zum Teil eine scheinbare, weil durch die Krümmung über diese Fläche das Bindegewebe zusammengedrängt ist, aber auch abgesehen hiervon sah ich die mediale Fläche häufig mit einer breiteren Schicht von Bindegewebe bedeckt. Die Kanten des Hauptcanals sind manchmal fast frei von Bindegewebe, dort aber, wo sich mehrere Aeste abzweigen, hält es sich in den Winkeln auf. Die Ausläufer durchbrechen meist die bindegewebige Tunica und nur die grösseren werden auf kurzen Strecken von ihr begleitet, während ihre Enden und vor allem die gewundenen Schläuche frei im Myometrium liegen. In Summa kann man sagen, dass mit zunehmender Verzweigung die Bindegewebsmasse wächst, jedoch nur das Centrum des Heerdes auf Querschnitten besetzt hält und die Peripherie freilässt.

Das Bindegewebe ist ein vornehmlich spindelzelliges Stroma. Seine Zusammensetzung ist allerdings von Fall zu Fall quantitativ verschieden, aber die Spindelzellen herrschen immer vor. Die spindligen Zellen sind nicht schmal und lang, sondern denen der Uterusschleimhaut ähnlich, nur etwas heller; die Kerne länglich oval, die rundlichen Zellen sind meist nur in geringer Zahl vertreten, sie sind auch gelegentlich mehr vieleckig und der Uebergang zu kurzspindligen Zellen ist an der Tagesordnung. Als dritte Art lassen sich in einzelnen Fällen kleine schmale sehr dunkle Spindeln mit unregelmässigen dunklen Kernen in der Nähe des Epithels aber sehr ungleich verteilt erblicken. Dieselben als Tunica propria zu bezeichnen verdienen sie kaum

wegen ihrer Unregelmässigkeit. — Faseriges Zwischengewebe zwischen den Zellen spielt zuweilen (Fall VII) eine grössere Rolle, immerhin in allen Fällen eine grössere, als in der Uterusschleimhaut.

Die Muscularis des G. G. kann als eigentliche Tunica gewöhnlich nur im oberen Teile gelten; hier umgiebt sie den cylindrischen Canal hauptsächlich circulär, aussen schliessen sich longitudinale Fasern an; eine innerste longitudinale Faserrichtung wie Rieder angiebt, konnte ich als eigentliche dritte Schicht niemals nachweisen. Ueberhaupt liess sich eine strikte Trennung in Schichten verschiedener Verlaufsrichtungen ausser im obersten Teile niemals ohne Willkür durchführen.

Der kreisförmige Querschnitt des Muskelmantels im oberen Teile wird mit Dehnung des Lumens oval, und schliesslich nimmt er die Gestalt einer Spindel an, deren Längsachse der Stellung des Canals gemäss von vorn nach hinten liegt; (Fig. 1.) die Spindelform wird weiter unten mit zunehmender Ausdehnung und Verzweigung des Canals unregelmässiger, die laterale Seite bleibt convex, aber die mediale Seite wird mehr plan; der Muskelmantel wird dabei nach unten zusehends dünner und verschwindet im unteren Teile bis auf Spuren, oft auch spurlos. Zuerst leidet die Ringsfaserschicht; sie hält sich gewöhnlich höchstens am oberen Drittel der Cervix und besonders an der lateralen Seite auf; an den untersten Teilen des G. G. habe ich nie Ringsfaserung gesehen. Die Längsfasern pflegen sich bedeutend weiter abwärts zu erstrecken, und zwar medial und in bipolarer Anhäufung zwischen den abgehenden Aesten der vorderen und hinteren Kante des Kammes; an der lateralen Fläche hält sich die Längsfaserung gewöhnlich nicht so weit abwärts. Ausnahmen von dieser Regel sind oft, so häufig, dass als Regel nur folgendes anzusehen ist: Im oberen Teil überwiegt die innere circulaere über die äussere longitudinale; die circulaere geht zuerst verloren, die longitudinale hält sich am längsten abwärts, überwiegt also unten. Während man nun ausnahmsweise den Gang fast ganz nackt findet, so fand ich bei Fall XII eine auffallend gut erhaltene und breite Tunica muscularis rings um den Hauptcanal, besonders die longitudinalen Fasern bis zum unteren Ende des G. G. erhalten.

Man muss sich manchmal hüten, das Myometrium für die Tunica des G. G, zu halten; besonders gilt dieses für die cir-

culäre Faserung. Schon beim Eintritt in den Uterus sieht man nicht selten eine Verstärkung der Tunica durch circuläre Apposition des Myometriums. (Siehe Fig. 1.) Weiter unten ist es häufig die laterale Fläche des Ganges, welche, wenn ihrer Tunica beraubt, in der Ringfaserung der Cervix einen eigenen Mantel vortäuschen kann. Im allgemeinen entgeht aber der aufmerksamen Betrachtung diese Täuschung nicht, da der Querschnitt der Tunica muscularis des G. G. sich als Ganzes vom Myometrium abhebt; dies gilt hauptsächlich für den ungefärbten Schnitt, in welchem die Tunica wesentlich dunkler erscheint. (Aus diesem Grunde empfehlen sich ungefärbte Schnitte zur Aufsuchung der nicht canalisirten Muskelbindegewebsstränge, welche der G. G. nach Einbüssung seines Epithels noch bei vielen Neugeborenen in der Cervix streckenweise hinterlässt.) Auch im gefärbten Schnitte unterscheidet sich die Tunica muscularis des G. G. vom Myometrium durch ihr Aussehen, zuweilen auch, aber doch weniger durch Färbung.

Vor allem ist es die Längsfaserung in kleinen Muskelbündeln mit reichlichem interfasciculären Bindegewebe, welche dem G. G. ein anderes Aussehen geben; sodann die Muskelzellen selbst, welche zum Teil kleiner sind, und Zellformen aufweisen, die man als Uebergänge zu spindligen Bindegewebszellen ansehen kann. Schliesslich enthält die Tunica des G. G. keine grösseren Gefässe, meist Kapillare. Alle diese Momente wirken zusammen um die Tunica sich vom Myometrium abheben zu lassen.

Bei den älteren Kindern könnte die Menge des interfasciculären Bindegewebes und ein grösserer Reichtum an kleinsten Gefässchen als etwas besonderes auffallen; das Myometrium der älteren Kinder unterscheidet sich aber von dem der Neugeborenen durch dieselben Momente.

Zusammenfassung der hauptsächlichsten Momente zum Erkennen von Resten des Gartner'schen Ganges.

Für unser Thema hat der Gartner'sche Gang nur als epithelialer Einschluss im Myometrium Interesse. Ich habe ihn vielleicht ausführlicher geschildert, als unser Thema bedarf; ich glaubte indess, mit einer genauen Darstellung des G. G. eine Lücke ausfüllen zu müssen. Es kommt uns hauptsächlich darauf an, beim Gartner'schen Gang einesteils differentialdiagnostische

Merkmale gegenüber anderen epithelialen Einschlüssen des foetalen Uterus zu kennen, anderenteils wollen wir seine Bedeutung für die Pathologie im späteren Alter kennen lernen. Es sei deshalb zunächst gestattet in Kurzem die hauptsächlichsten Momente nochmals herauszugreifen, welche uns das Erkennen von Resten des G. G. im kindlichen Uterus ermöglichen. Wir unterscheiden einen oberen Teil mit einem einfachen Canal und einen unteren mit Verzweigungen versehenen Teil.

Im oberen Teile ist der G. G. leicht zu diagnosticiren; sein Eintritt aus dem Parametrium, seine Lage in der Seitenkante des Uterus kurz ober- oder unterhalb des inneren Muttermundes, dem Ansatz des Parametrium entsprechend genau seitlich oder mehr vorn, sein enges, cylindrisches Lumen und seine hauptsächlich circuläre Tunica muscularis sichern ihn vor Verwechselungen.

Anders ist es mit den Resten, wenn sie sich weiter unten aufhalten; je weiter unten, desto mehr medial pflegen sie zu liegen, auch die innere Muskelschicht der Cervix supravaginalis im unteren Abschnitt, sogar die Schleimhaut sind nicht vor ihnen sicher; nur im oberen Teil der Portio wendet sich der Gang wieder lateral, mehr oder weniger schrägaufwärts, um das seitliche Laquear vaginae zu erreichen. Nicht nur in der Seitenwand der Cervix, sondern auch in den Seitenpartien der Vorder- und Hinterwand können sich die Verzweigungen des G. G. verbreiten.

Das Lumen des Hauptcanals ist hier scheidenförmig erweitert, glatt oder mit Längsleisten versehen, und enthält ausser kürzeren Ausstülpungen auch grössere und kleinere Verzweigungen. Im allgemeinen nimmt das Lumen von oben nach unten an Ausdehnung zu, zeigt aber auch plötzliche Erweiterungen und Verengerungen. Ausserdem erhält es durch Biegungen und Knickung über eine Querachse zuweilen den Anschein plötzlicher Erweiterungen. Eben hierdurch wird der Hauptcanal zuweilen mehrfach durchschnitten. Das scheidenförmige Lumen stellt sich auf den Querschnitt als ein von hinten nach vorn gerichteter Schlitz dar mit Krümmung über die mediale Wand. Spiralige Drehungen des Ganges bis zu 45° kommen auf kurzen Strecken aber selten vor.

Von den Ausstülpungen gehen die meisten und grössten nach vorn und hinten ab und verleihen dadurch dem G. G. auf Längsschnitten das Aussehen eines Federbartes; sie zerfallen in gestreckte Schläuche und gewundene. Die gewundenen entspringen zum Teil aus den Enden der gestreckten Canäle und

sind wesentlich enger als diese. Nur wenige enge Canälchen, teils sehr kurze, teils längere, geschlängelte gehen auch von der medialen Wand ab, selten von der lateralen; oft sind aber die mediale und laterale Fläche fast ganz kahl. Die engen Schläuche sind individuell sehr verschieden stark gewunden, zuweilen nur etwas spiralig gedreht, zuweilen büschelartig durcheinander gewunden.

Die gestreckten Canäle verlaufen, meist der Faserrichtung der Cervix nachgebend, concentrisch zur Schleimhaut in der Seitenwand; die gewundenen gehen ihre eigenen Bahnen.

Das Epithel ist einschichtig, im Hauptcanal am höchsten, besonders auf den Convexitäten des Lumens, also mit Vorliebe auf der medialen Wand; in den Schläuchen ist die Epithelhöhe der Canalweite proportional. Die gewundenen Schläuche haben nicht nur als engste Canäle das niedrigste Epithel, sondern die Zellen unterscheiden sich auch durch eine wesentlich hellere Färbung aus. Nicht in allen Fällen kommen diese gewundenen Schläuche vor; es giebt auch ausgebreitete Canalsysteme des G. G. nur aus gestreckten Schläuchen bestehend.

Die gewundenen Canälchen bleiben dennoch, wenn sie vorhanden, eines der aller bedeutsamsten Merkmale.

Wie oben geschildert ist die Tunica muscularis zu wechselvoll, um als besonders massgebend angeführt werden zu dürfen. Nur in den Fällen, wo ein richtiger Mantel vorwiegend längsgestellter, durch Bindegewebe in zahlreiche Bündel geteilter Muscularis den Hauptstamm umgiebt, kann dieselbe diagnostisch verwertet werden. Im obersten Teile ist sie stets als concentrischer Mantel aus einer innen circulären, aussen longitudinalen Schicht zusammengesetzt.

Die Anhäufung des Bindegewebes am Hauptstamm mit Freilassung der Verzweigungen ist zweifellos typisch und deshalb diagnostisch verwertbar. Das Bindegewebe selbst unterscheidet sich von dem der Uterusschleimhaut nur hinsichtlich geringerer Zelldichte, d. h. durch grösseren Faserreichtum. Das Ueberwiegen der spindligen über die runden Bindegewebszellen ist constant, aber gegenüber der foetalen Uterusschleimhaut nicht so sehr in die Augen springend.

Handelt es sich um kleinere Reste des unteren Abschnittes z. B. ganz vereinzelte kurze Schläuche, so bleibt ausser der Lage in der Seitenwand der Cervix nicht viel charakteristisches über. Selbst niedriges oder kubisches Epithel würde nicht unbedingt bei Kindern die Diagnose gegenüber der Annahme ver-

sprengter Cervicalschleimhaut rechtfertigen, da das Epithel derselben durchaus nicht immer den cervicalen Typus wie bei Erwachsenen trägt. Doch hierauf müssen wir später zurückkommen.

Im grossen und ganzen darf man aber sagen, dass mit einiger Erfahrung nichts leichter ist, als die Reste des G. G. im Uterus älterer Foeten und Kinder zu erkennen. (Bei jüngeren Foeten ist der einfache cylindrische Canal in der Seitenwand, schon weil er meist relativ lang ist, kaum zu verkennen.)

Eine Rechtfertigung der auf Reste des G. G. gestellten Diagnose in den oben aufgeführten Fällen erübrigt sich schon für jeden, welcher die Beschreibung derselben mit meiner summarischen Uebersicht vergleicht.

Abnormitäten des Gartner'schen Ganges.

Nur die Fälle XIII und XIV, welche ich wegen ihrer Abnormität an das Ende der Reihe gestellt habe, könnten Bedenken erregen. Bei Fall XIII (S. Abbild. Fig. 7) ist das Bedenken leicht zu zerstreuen; der oberste Teil des Ganges ist ganz typisch und sein im unteren Teil gewundener, mehr horizontaler Verlauf, sowie seine unregelmässig ampullären Auftreibungen lassen sich als Folgen der geschilderten Uterus-Deformität ansehen. Im übrigen sind sein Epithel die Verteilung seines Bindegewebes und selbst die ungewöhnlich starken Endanschwellungen der kurzen engen Schläuche wesensgleich mit den Befunden der übrigen Fälle.

Im Fall XIV (s. Fig. 8) habe ich, offen gestanden, grosse Bedenken gehabt, ihn hier anzureihen, weil er doch erhebliche Abweichungen von der Norm aufweist. Ich habe deshalb, nachdem ich keine andere Diagnose zu stellen vermochte, eine Abbildung davon gegeben, in der Hoffnung, dass ähnliche Befunde in der Zukunft zum Vergleiche herangezogen werden können. Es würde mich weniger die eigenartige Gestalt des Schlauches irritieren, denn sie entspricht einem längs durchschnittenen Hauptcanal, dessen scheidenförmiges Lumen, wie das zuweilen vorkommt, plötzlich enger und weiter wird. Freilich ist die Erweiterung hier sehr bedeutend und plötzlich.

Grössere Zweifel erweckte mir der etwa quere Verlauf zur Längsachse des Uterus, den ich mir bei physiologischer Entwicke-

Tafel III.

Fig. 7.

Ungewöhnliche Form eines Gartner'schen Ganges vermittelst Querschnitt durch den oberen Cervixteil einer Neugeborenen (Fall XIII) gewonnen. Tv = Tunica vasculosa des Uterus. M = Myometrium. Sämmtliche im Myometrium eingezeichneten Lumina sind Teile des Gartner. AA = ampullaere Auftreibungen von unregelmässiger Gestalt mit engen, drüsigen Ausstülpungen = d, welche (auf dem Schnitt nicht zu sehen) in feinere Canäle = c auslaufen.

Leitz Obj. III. Oc. I. Vergr. 60fach.

Verlag von S. Karger in Berlin NW. 6.

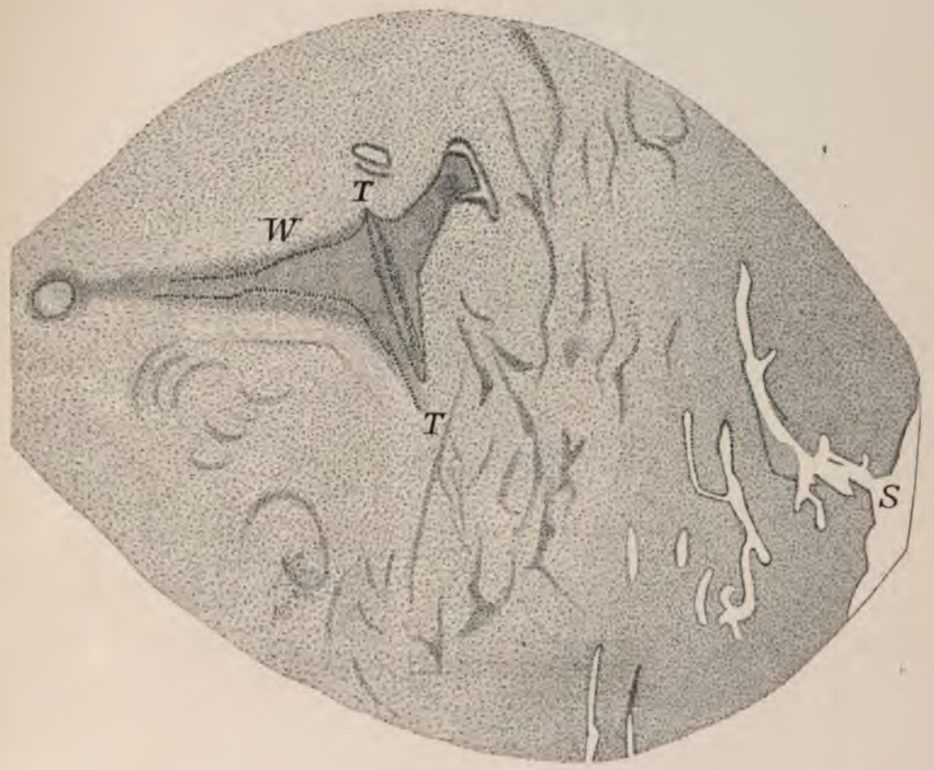

Fig. 8.

Teil eines frontalen Längsschnittes durch den Uterus eines 5jährigen Mädchens (Fall XIV). *S* = Schleimhaut der rechten Seitenwand kurz unterhalb des inneren Muttermundes. Der Wolff'sche Gang = *W* in der Seitenwand hat abnormen Verlauf und abnorme Gestalt. Genauere Beschreibung siehe im Text. Die Abbildung ist durch Aufeinanderpassen von zwei benachbarten Schnitten erzielt, von denen der eine die linke, laterale, der andere die rechte, mediale Partie des W. G. enthält. Die beiden Partien, tütenähnlich, stossen an der Trennungslinie *TT* in nicht ganz gestrecktem Winkel zusammen.

Leitz Obj. III. Oc. I. Vergr. 60fach.

Verlag von S. Karger in Berlin NW. 6.

lung nicht gut vorstellen kann. Der Uterus ist zwar klein, aber normal genug gebaut, um die Annahme auszuschliessen, dass eine secundäre Deformirung seitens des Müller'schen Ganges die Verschiebung des Wolff'schen Ganges aus einer longitudinalen Richtung in eine quere ermöglicht hätte. — Es ist daher möglich, dass der Wolff'sche Gang von vornherein hier ein Knie gebildet hat; entweder hat er dann mit dem horizontalen Ast ein vorzeitiges Ende gefunden, oder er hat mit einem abermaligen Knie den Weg nach unten fortgesetzt und dieser Teil ist später geschwunden. — Die letztere Annahme würde also ein bereits in der frühesten Embryonalzeit stattgefundenes übermässiges Längenwachstum des W. G. voraussetzen. — Mich hat der Eintritt vom Parametrium her, der Sitz im oberen Teil der Cervix sowie die bindegewebige und musculöse Tunica veranlasst, den Fall trotz des abnormen Verlaufes als Gartner'schen Gang anzusehen.

Die Richtigkeit dieser Diagnose angenommen, müssten wir freilich bekennen, dass procentualiter die Abnormitäten des G. G. nicht unbedeutend sind, wenn nicht weitere Erfahrungen zeigen, dass ein Zufall mir einen sehr ungewöhnlichen Fall zugewiesen hat. Ich bin geneigt, dieses für wahrscheinlich zu halten; jedenfalls kann aber dieser Ausnahmefall nur die oben genannten diagnostischen Regeln bestätigen.

Die Bedeutung der Reste des Gartner'schen Ganges im Uterus. Persistenz, Homologie, Hyperplasie.

Wir haben, wie ich glaube, im Obigen ein ausreichendes Material, um kurz auf die Frage eingehen zu dürfen, wie man die Befunde aufzufassen hat, welche Stellung sie anatomisch oder pathologisch-anatomisch einnehmen.

Die Gartner'schen Gänge sind als Ueberreste der Wolff-schen Gänge, mithin als Homologa des Vas deferens unbedingt anerkannt. — Normaler Weise verschwinden beim weiblichen Foetus die Anlagen der W. G., wie wir gesehen haben, frühzeitig; in einigen Fällen fanden wir noch bei Neugeborenen Reste dieser Canäle in der Cervix, und in anderen hatten sich diese Canäle mit Ausbuchtungen, Ausstülpungen und bisweilen mit richtigen verzweigten Drüsen versehen.

Was bedeutet zunächst die Persistenz des einfachen Canals; gehört derselbe etwa in das Gebiet der Zwitterbildung?

Nach einem Ausspruche Waldeyers (22) ist jeder Embryo zeitweise ein Zwitter; die doppelte Anlage der sexualen Ausführungsgänge, welche beiden Geschlechtern gemeinsam ist, und von denen nur je eine bei jedem Geschlecht zur Ausbildung gelangt, unterstützt diese Theorie sehr lebhaft. Wenn man jedoch nur die Geschlechtsdrüse als geschlechtsbestimmend gelten lässt, so ist der Embryo zu keiner Zeit ein Zwitter, es müsste denn erwiesen werden, dass die Keimdrüsen einmal völlig indifferent seien, ein Beweis, welcher schwerlich zu erbringen ist. Will man ein Stadium nicht nur morphologischer, sondern absoluter Gleichheit beider Geschlechtsdrüsen behaupten, so müsste man logisch die Abhängigkeit der Geschlechtsdifferenzirung von Umständen annehmen, welche ausserhalb der Keimdrüsen, sei es nun im Embryo, gelegen sind, oder welche von ausserhalb, also zufällig wirken. Zu dieser Annahme berechtigt uns bis jetzt indess nichts.

Von Hermaphroditen im strengen Sinne spricht man, wenn männliche und weibliche Keimdrüsen zugleich vorhanden sind, und solche Fälle sind beim Menschen nach Nagel (23) überhaupt noch nicht beschrieben worden. Wenn nur die sexualen Ausführungsgänge und deren Drüsen nicht nur persistiren, sondern auch zu einer gewissen Doppelentwickelung gelangen, so pflegt man auch hier noch von Zwitterbildung im weiteren Sinne oder Pseudohermaphroditismus zu reden. In diesem Sinne giebt es überhaupt keine Grenze für die Bezeichnung mit Scheinzwitter. Jedenfalls ist es ohne Willkür nicht möglich, eine Grenze nach unten aufzustellen, nämlich die Grenze, an welcher die Persistenz der überflüssigen Geschlechtsanlage physiologisch oder pathologisch ist. Dieser Versuch scheitert schon an der Persistenz des Epoophoron und des Uterus masculinus und deshalb glaube ich nicht die einfache Persistenz eines oder mehrerer der physiologisch untergehenden Teile, sondern erst die weitere Ausbildung, die Entwickelung der doppelten Anlage zum äusserlichen Doppelgeschlecht als eine Zwitterbildung im weiteren Sinne auffassen zu dürfen.

Wie steht es nun mit den Gartner'schen Gängen im Uterus? Der W. G. ist bekanntlich als ein einfacher cylindrischer Canal angelegt ohne Verzweigungen. Die Verzweigungen des G. G. im Uterus hat bereits Hunter (nach Kobelt [24]) als die Homologa der Samenblasen bezeichnet; Kobelt schliesst sich ihm an, ebenso Rieder. — Neuerdings ist diese Homologie auch von Klein (25) unter topographischer Begründung ange-

nommen worden. Wie aber verhält es sich nun mit der anatomischen Aehnlichkeit?

Die Samenblasen sind Ausstülpungen der pars ampullaris des Vas deferens und entwickeln sich aus diesem nach Hertwig (26) im dritten Monat. Die Kenntnis der Samenblasen-Anatomie scheint noch ergänzungsbedürftig; ich gebe kurz die Beobachtungen einiger Autoren wieder.

Kocher (27): „Die Wand der Samenblasen besteht aus einer fibrösen Hülle nach aussen hin, aus einer Muscularis, welche $^{8}/_{10}$ der Dicke bildet, und aus äusseren Längsfasern und inneren Querfasern zusammengesetzt ist, endlich einer netzförmig gefalteten, drüsenlosen Mucosa, mit kubisch-polyedrischen Epithel, mit grossen Kernen und Pigmentkörnchen, sodass die Schleimhaut eine gelbbraune Farbe bekommen kann."

Hyrtl (28): „Je näher das Vas deferens den Samenbläschen kommt, desto zahlreicher treten in seiner Schleimhaut niedere, sich zu eckigen Maschen gruppierende, faltige Erhebungen und acinöse Drüschen auf."

Boehm und Davidoff (29): „In der Ampulle des ductus deferens fehlte die innere Muskelschicht. Das Epithel ist grösstenteils einschichtig, pigmenthaltig. Es kommen hier ausser den Falten noch Buchten und Schläuche vor, welche sich mitunter verzweigen, Bildungen, die als Drüsen aufgefasst werden. Die Samenblasen haben ebenfalls, wenigstens in gefülltem Zustande, ein einschichtiges, flimmerloses, cylindrisches, mit gelbem Pigment versehenes Epithel. In kollabiertem Zustande findet man hier ein zwei-, mitunter auch ein dreizeiliges Epithel."

Waldeyer (30): „Die Samenblasen stellen sich dar als Divertikel der Pars ampullaris der Ductus deferentes; sie bestehen aus einem grösseren, mit Erweiterungen und Verengerungen versehenen, blind endenden Hauptgange, von dem eine verschieden grosse Zahl von gleichfalls blind endenden Nebengängen nach beiden Seiten hin ausgehen.

So erhält man, wie es Rehfisch richtig beschreibt, auf dem frontalen Längsschnitte des Organes das Bild eines gefiederten Canalsystems, welches besonders deutlich an injicierten Exemplaren hervortritt."

„Die Ampulle hat ein ähnlich höckeriges Aussehen, denselben fächerartigen Bau (Diverticulae ampullae) und denselben Inhalt, wie die Samenblase, als deren Vorläufer man sie ansehen kann."

Nach Benda (32) bestehen die Samenblasen aus einem einzigen Schlauch mit Ausstülpungen und Windungen. „Ihre innere Oberfläche zeigt ein unregelmässiges Netz von Kämmen und Balken, welche flache Gruben in ihren Maschen einschliessen." — „In der Tiefe der Gruben finden sich zahlreiche, oft verzweigte, mit dem gleichen Epithel ausgekleidete Ausbuchtungen, die sich bisweilen bis in die Muscularis erstrecken. Sie müssen als Drüsen angesprochen werden.

Die Ampulle des Vas deferens hat eine ähnliche Struktur, nur ordnet sich hier die Musculàris und lässt eine Ringfaser- und eine Längsfaserschicht erkennen. Die Drüsen sind spärlicher, als in den Samenblasen und zeigen cylindrisches Epithel."

Soviel geht aus diesen Beschreibungen hervor, dass im Bau zwischen den Samenblasen und der Pars ampullaris des Vas deferens

kein bemerkenswerter Unterschied existirt, sodass als das einzige Charakteristikum der Samenblasen ihr centrales Reservoir, die grosse Ausstülpung des Vas deferens übrig bleibt, während am G. G. im Vergleich dazu niemals eine solche grössere Ausstülpung gefunden worden ist.

Ich bin leider nicht in der Lage, über die Samenblasen bei Erwachsenen ein eigenes Urteil zu fällen, aber ich habe bei 4 neugeborenen Knaben die Samenblasen und Ampullen eingehend untersucht und nicht ein einziges Mal schlauchförmige Drüsen oder schlauchförmigen Drüsen ähnliche Ausstülpungen gefunden.

Fig. 9a.

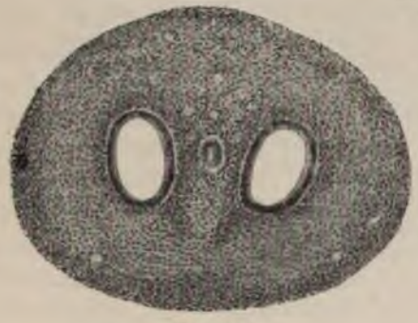

Fig. 9b.

Fig. 9c.

Fig. 9 stellt von einem 3,1 cm langem Embryo Querschnitte durch die bereits zu einem Gang verschmolzenen Müller'schen Gänge und rechts und links davon die Wolff'schen Gänge dar, welche in Fig. 9a. im Corpus und ebenso in Fig. 9c. im obersten Teile der Vagina eng, dagegen in 9b. in der Cervix sehr weit sind.

P. Günther fecit. Zeiss oc. 2 obj. aa. 35fache Vergröss.

Krankt nun der Vergleich der Reste des G. G. im Uterus mit den Samenblasen an dem Mangel eines centralen Reservoirs, wie Klein selbst sagt, so haben wir andererseits stets eine ampulläre Erweiterung des G. G. in der Cervix wahrgenommen, und dieselbe sogar einmal schon bei einem 3,1 mm langen Embryo gefunden. (Siehe Fig. 9 a), b) und c).

Es liegt somit ausser der topographischen Begründung, welche Klein auf die Samenblase anwendet, welche aber ebenso gut, wie sich von selbst versteht, auf die Ampulle passt, auch eine morphologische vor, diesen Teil des G. G. als Homologon der Ampulle des Vas deferens anzusehen.

Allerdings kommt hier eine Schwierigkeit in Betracht, nämlich die, wie man es erklären will, dass bei dem neugeborenen Knaben die Ampulle des Vas deferens noch keine Drüsen besitzt, während das physiologisch dem Schwund verfallende Homologon, wenn es persistirt, beim neugeborenen Mädchen in einigen Fällen bereits verzweigte Drüsen besitzt. Mit anderen Worten, wenn wir auch die Homologie bis zu einem gewissen Grade für erwiesen erachten, so können wir doch nicht die von uns in einigen Fällen geschilderte reich verzweigte Drüsenbildung als einfache Homologie gelten lassen.

Denn man sollte voraussetzen, dass das weibliche Homologon, welches keine physiologische Funktion besitzt, rudimentär sein müsse, jedenfalls aber doch das Organ des männlichen Neugeborenen in seinem Bau nicht übertreffen dürfe. Diesen Zwiespalt kann ich nicht anders lösen, als indem ich die Drüsenbildung für einen hyperplastischen Vorgang ansehe, und ich erkläre mir damit meine Beobachtung, dass diese Drüsenbildung im späteren Leben weiter fortschreitet, und die an den männlichen Organen um ein vielfaches übertrifft.

Ich habe für diese drüsige Hyperplasie bereits früher den Namen Adenom des W. G. gebraucht. Pick (31) hat diese Bezeichnung beanstandet; „Adenome des Wolff'schen Ganges giebt es, wie ich gegenüber R. Meyer's Nomenclatur bemerke, weder in der Portio noch im Myometrium überhaupt.“ Pick meint zweifellos, es giebt solche Fälle bisher nicht in der Litteratur und hat damit ganz recht. Ich habe in zwei Fällen bei Erwachsenen so ausgedehnte Drüsenbildungen des G. G. in der Cervix gefunden, dass die Bezeichnung Adenom oder drüsige Hyperplasie lediglich Geschmackssache ist: auch ist inzwischen von Klein (25) ein Fall als Adenom des Gartner'schen Ganges beschrieben worden. Eines bleibt jedenfalls zu Recht bestehen: Wenn die ampulläre Partie des G. G. in der Cervix überhaupt als Homologon des Vas deferens anzusehen ist, so kann wohl eine leichte drüsige Verzweigung des G. G. an dieser Stelle als gewissermassen physio-

[illegible] beim Neugeborenen gelten, die stärkere Ausbreitung dieser

wie ich sie vereinzelt beim Neugeborenen, ferner

nd Erwachsenen gesehen, kann ich nicht eine

einfache Homologie nennen, denn diese drüsige Ausbreitung übertrifft die des männlichen Homologon um ein vielfaches. Eine Grenze zwischen dem einfachen Homologon und dem hyperplastischen zu ziehen vermag ich freilich streng genommen nicht. Aber die Grenze, wo Hyperplasie beginnt, ist überhaupt noch nicht möglich zu erkennen.

Man könnte mir einwenden, dass dann diese drüsigen Hyperplasien an unserer Pars ampullaris des G. G. auffallend häufig seien, so häufig, dass man sie als das normale betrachten müsse, denn sowohl bei einigen Neugeborenen, als besonders in den beiden Fällen älterer Kinder wurden die Drüsen in nicht unbeträchtlicher Ausdehnung gefunden. Ja ich muss selbst noch hinzufügen, dass ich bei Erwachsenen die persistente Pars ampullaris mit noch viel bedeutenderer Drüsenverzweigung ausgestattet angetroffen habe.

Wenn nun selbst in allen Fällen von Persistenz der Pars ampullaris eine starke Drüsenverzweigung gefunden werden sollte, so würde ich sie dennoch nicht als einfache Homologie anerkennen, weil sie, wie gesagt, dem männlichen homologen Organ der Ampulle des Vas deferens fehlt. Wie aber sollen wir das so häufige Zusammentreffen von Persistenz der Ampulle des G. G. mit hyperplastischen Vorgängen verstehen?

Wir kennen die genaueren Vorgänge und Ursachen nicht, unter denen sich der Schwund des W. G. normaler Weise beim weiblichen Foetus vollzieht, es ist deshalb auch nicht leicht zu sagen, ob in den Fällen der Persistenz die Ursachen zu diesem Schwunde ausbleiben, oder ob sie zwar ebenso vorhanden sind wie sonst, aber durch andere Ursachen paralysirt werden. Man kann sich vielleicht folgende Vorstellung hierüber bilden:

Der W. G. ist der Ausführungsgang des sexualen Teiles der Urniere (Waldeyer) und hat als solcher beim Weibe seine Bestimmung verfehlt, da das Epoophoron nicht zur Entwickelung eines secernirenden Organs kommt: somit wird dem W. G. seine Thätigkeit als Ausführungsgang genommen. Der normale Schwund des W. G. könnte also als eine Art von Inactivitätsatrophie angesehen werden, und wenn der W. G. in einzelnen Fällen trotz seiner Abtrennung vom Epoophoron weiter wächst, und mit dem Wachstum seiner Umgebung Schritt hält, oder dasselbe überflügelt, so muss ein anderer Reiz auf ihn einwirken, als der physiologische, ein abnormer Reiz, welcher in seiner Umgebung oder vielleicht in den Zellen des W. G. selber seinen Sitz hat, jedenfalls aber dem physiologischen Reiz der Activität nicht gleichzustellen ist. Je stärker dieser abnorme Reiz wirkt, in desto grösserer Aus-

dehnung wird der W. G. erhalten bleiben. Desto eher wird es aber auch zur hyperplastischen Drüsenausdehnung kommen, welche in der normalen Entwickelung beim männlichen Geschlecht ohne Analogie ist.

Ich möchte die Summa dieser Erörterungen kurz dahin ziehen, dass die Persistenz des W. G. als Zwitterbildung zu bezeichnen nicht zweckmässig ist, dass ferner die ampulläre verzweigte Partie des W. G. in der Cervix als Homologon zwar nicht der Samenblase, wohl aber der Pars ampullaris des Vas deferens anzusehen ist, dass aber die starke Drüsenverzweigung bei einigen Fällen, sei sie angeboren oder später entstanden, nicht als Attribut der einfachen Homologie aufzufassen ist, sondern als der Ausdruck eines hyperplastischen Vorganges, also als drüsige Hyperplasie oder Adenom.

NB. Man findet hin und wieder die irrige Auffassung, als ob die Verzweigungen des ampullären Teiles des Gartner'schen Ganges Teile des Wolff'schen Körpers seien. Nach Kenntnisnahme der Thatsache, dass die Verzweigungen erst in den späteren Monaten des Foetallebens entstehen, wenn der Wolff'sche Körper längst seine Rolle beim weiblichen Geschlecht ausgespielt hat, dürfte dieser Irrtum keiner Korrektur mehr bedürfen. —

II. Die übrigen angeborenen Epitheleinschlüsse des Myometriums (Dystopien).

Ich schildere zunächst meine Befunde und schiebe zwei Fälle ein (XV und XVIII), welche nicht streng genommen hierher gehören, aber unser Thema nahe berühren und im Verlaufe der nächsten Kapitel zur Sprache kommen. — Ein hierher gehöriger Fall ist bereits unter den Fällen mit Gartner'schem Gang geschildert worden (Fall V), sodass dieser Hinweis darauf genügt; ebenso eine abnorme Drüsenbildung (Fall II).

Fall XV.

Frühzeitige und abnorm tiefgreifende Drüsenbildung von der Schleimhaut des Corpus uteri ausgehend in der Vorderwand. Doppelseitige Paroophoronreste. Versprengter Nebennierenteil. Foetus von 7 Monaten. (Sig. Foet. LXXI).

Ureteren etwas weit geschlängelt. Uterus mit auffallend grossem Corpus: linke Hälfte des Uterus dicker. Parametrium setzt breiter an der linken Uteruskante an. Maasse des Uterus: 2,2; 0,95; 0,65. Die Ovarien sind auffallend klein.

Mikroskopisch. Die Schleimhaut der rechten Tubenecke des Uterus sendet einen 0,6 mm langen tubulösen, drüsigen Ausläufer nach hinten und medial. Dieser Drüsenschlauch ist stark geschlängelt, sodass er in Quer- und Schrägschnitten getroffen ist. Die Corpusschleimhaut sehr regelmässig gebaut, besitzt einen glatten Epithelsaum. Die Längsfalten alterniren in der Vorder- und Hinterwand, sie zerteilen sich nicht an den Enden und besitzen auch im Allgemeinen keine Drüsen. Nur von einer Längsfalte in der Vorderwand etwas nach links geht in horizontaler Richtung eine stark geschlängelte, tubulöse Drüse ab. Die Längsfalte misst auf dem Uterusquerschnitt von der Schleimhautoberfläche bis zur Abgangsstelle der Drüse 0,3 mm Tiefe. Von hier aus senkt sich die Drüse 0,55 mm tief in die Vorderwand, bleibt aber bis zum Ende in Schleimhautbindegewebe eingehüllt, welches sich mit der Drüse fingerartig in das Myometrium vorstreckt. Vom Ende der Drüse bis zur Tunica vasculosa der Vorderwand beträgt das Myometrium 0,375 und die Tunica selber misst bei strotzend gefüllten Venen 0.52. Die lotrechte Entfernung des Drüsenendes von der Schleimhautoberfläche misst 1,125. Die Drüse ist ebenso wie die Schleimhaut von hohem cylindrischen Epithel, gleichmässig bis zu ihrem Ende besetzt. (S. Fig. 18.)

Die Ovarien enthalten meist Primärfolikel, und einzelne reifende Folikel.

Im Hilus ovarii dextri liegen zwischen den Gefässen sehr enge Schläuche, welche nur an den Enden manchmal unregelmässig erweitert sind.

Dieselben sind von kubischem Epithel bekleidet, nur an den erweiterten Enden findet sich zuweilen cylindrisches Epithel. Das umgebende Gewebe besteht aus einer breiten, alle Schläuche gemeinsam einhüllenden Schicht spindliger Bindegewebszellen, denen gegenüber das faserige Bindegewebe sehr zurücktritt (Markstränge).

Das Epoophoron dextrum liegt ziemlich weit lateral an der Ampulle der Tube, weiter medial ist nur der Hauptcanal erhalten; die Canäle des Epoophoron sind eng, einige gegabelt mit kubischem Epithel und mit einer circulären und einer longitudinalen Schicht spindliger Zellen umgeben. Diese Zellen sind zum Teil Bindegewebszellen, zum Teil sehen sie mehr wie Muskelzellen aus. Der Hauptcanal hat nur einen schmalen Mantel solcher überwiegend longitudinal gestellter Zellen. Der Hauptcanal passirt den lateralen Teil der Mesosalpinx ohne Aeste aus dem rechten Mesovarium aufzunehmen; es besteht also kein Zusammenhang mit den Drüsen im Hilus ovarii. Der Hauptcanal findet, nachdem er an dem apullären Teil der Tube vorüber ist, sein Ende.

Zwischen einigen Venen des rechten Plexus spermaticus aber ungewöhnlich weit medial, immerhin noch weit vom Uterus entfernt liegen 4 Glomeruli, einige Drüsenschläuche und eine kompakte Zellenmasse. Die Glomeruli unterscheiden sich von denen der Urniere bei kleinen Embryonen höchstens durch ihre Grösse, aber auch dieses nicht wesentlich. Das Epithel der Kapsel ist ganz flach, das des Glomerulus selbst meist abgefallen; einzelne flache Zellen liegen zwischen Glomerulus und Kapsel. Der Glomerulus selbst besteht aus kleinen Rundzellen; Arterie und Vene treten dicht benachbart an ihn heran; die Capillaren im Glomerulus sind zum Teil dilatirt (venöse Stauung).

Mit einem Glomerulus steht ein Drüsenschlauch in Verbindung, bei einem anderen ist diese Verbindung nicht ganz deutlich nachzuweisen. An zwei Glomeruli wurden Drüsenschläuche vermisst. Von den Drüsenschläuchen zieht einer in stark gewundenem Verlauf eine kurze Strecke lateralwärts; in seiner Verlängerung, jedoch weit entfernt, liegt ein anderes Bruchstück eines gestreckten Canals, welcher unterhalb der Wurzel des Mesovariums in der Nähe des Wolff'schen Ganges an sein oben beschriebenes Ende gelangt, sodass es fraglich ist, ob dieses Bruchstück ein Teil des Hauptcanals selber ist oder ob es nur ein früheres Verbindungsstück zwischen diesem und dem Paroophoron darstellt.

Die kompakte Zellenmasse (0,22 zu 0,73) liegt hart an zwei Glomerulis an und umgiebt sie von einer Seite her. Die Glomeruli erscheinen an dieser Stelle wie eingebettet in diesen Zellhaufen. Die Zellen sind meist gross, 0,018 bis 0,025 im Durchmesser, vieleckig und rundlich. Das Protoplasma ist dunkel, von Alauncarmin bräunlich gefärbt; sie haben meist einen, zuweilen auch 2 bis 3 Kerne von 0,005 bis 0,007. Dazwischen liegen noch Zellen von 0,012 Durchmesser, ebenfalls rundlich und polygonal, ähnlich den grossen, mit ebenso grossen Kernen. Die Zellen liegen in einem bindegewebigen Netzwerk, sodass die grossen Zellen deutlich von ihren Nachbarzellen getrennt sind, während von den kleineren zuweilen 2 bis 3 in einer Masche liegen. In dem Netzwerk verlaufen Capillare, welche sich zu einer Vene sammeln, die zwischen einem Glomerulus und der Zellmasse aus letzterer austreten. Eine eigene Kapsel besitzt dieser Zellhaufen nicht. Das Netzwerk besteht zwar

aus dünnen Bindegewebsbalken, jedoch ist es viel stärker als sonst bei accessorischen Nebennieren und hat viel engere Maschen.

In dem linken Lig. lat. befindet sich ebenfalls hart am Plexus spermaticus, jedoch höher oben ein gut erhaltener Glomerulus mit einem kleinen Drüsenschlauch. Weiter medial, wo Mesovarium und Mesosalpinx zusammentreffen, befinden sich noch 2 kleine Reste von Drüsenschläuchen.

An der Grenze des Lig. ovar. propr. und des Mesovariums im Winkel zwischen beiden ist die Oberfläche des hinteren Peritonealblattes des Mesovarium teilweise mit einem ungleichmässigen, kubischen, dunkel gefärbten Epithel einreihig bekleidet; es senkt sich mehrfach in Spalten bis zu 0,21 in das Mesovarium, wobei es öfters mehrschichtig wird. Von diesen Spalten gehen an einigen Stellen Zellzüge dieses Epithels aus; einzelne Zellzüge schliessen sich Lymphspalten an, andere liegen als solide Zellbalken in dem faserigen Bindegewebe. Die längste Oberflächenausdehnung dieser peritonealen Zellbekleidung beträgt 0,45. Die Zellen werden in der Tiefe viel unregelmässiger, als an der Oberfläche; teilweise sind sie polygonal, einzelne sogar rundlich, andere sehen wieder mehr endothelial aus und nur ihre Lage in den Zellzügen lässt manche von ihnen noch als zugehörig zu den Epitheleinsenkungen erkennen. — Ebenso unregelmässig, wie die Zellen sind auch ihre Kerne. Eine bestimmte Form herrscht nicht vor; sie sind aber meist gut gefärbt und füllen den grössten Teil des Zellleibes aus; bei den mehr endothelialen Zellen sind die Kerne kleiner (s. Fig. 12).

Fall XVI.

Grosse Cyste in der Hinterwand des Fundus uteri.

Neugeborenes Mädchen (Sign. Foetus XIX). Das rechte Ovarium fällt durch seine Dicke auf. — Gestielte Hydatide von Stecknadelkopfgrösse an der Hinterfläche der Mesosalpinx nahe dem Fimbrienende der Tube. Uterus und Adnexe sonst normal. Maasse des Uterus 3,2, 1,6, 1,1.

Mikroskopisch: Linkes Ovarium zeigt neben Primärfollikeln auch reifende und reife Follikel. Rechtes Ovarium ist von Follikelcysten bis zu 4 mm Durchmesser durchsetzt.

Im Hilus ovarii sinistri liegen einzelne Markstränge, ausserordentlich lange Schläuche, bis 2,5 mm. Das sehr enge Lumen dieser Schläuche ist von kleinen, meist schiefgestellten, kubischen, zum Teil fast flachen Zellen umsäumt. An einer Stelle sind die Schläuche zu einem lockeren Knäuel durcheinandergeschlungen; das Lumen ist hier oft verschwindend eng; an den Enden dagegen manchmal kolbig erweitert. Das Bindegewebe, in welchem diese Schläuche liegen, ist nicht wesentlich von dem der weiteren Umgebung verschieden; es ist nur wenig zellreicher. — Diese Markstränge unterscheiden sich von den Epoophoronschläuchen wesentlich dadurch, dass diese ein cylindrisches, jene meist ein flaches, unregelmässig kantiges Lumen haben.

Die Epoophoronschläuche gehen im rechten Mesovarium bis in die Nähe des Hilus, aber sie sind hier zum Teil sogar weiter, als die in der Mesosalpinx und ihre Bindegewebstunica bleibt ihnen gut erhalten. Schliesslich haben sie kubisches bis cylindrisches Epithel. Das Epoophoron zeigt übrigens keine Besonderheiten; die Tunica der Schläuche freilich ist von

wechselnder Stärke, stellenweise deutlich dreischichtig mit mittlerer, circulärer und innerer und äusserer, longitudinaler Richtung. Die Tunica besteht meist aus Bindegewebe; vielfach ist aber auch Musculatur beim Aufbau beteiligt.

Die gestielte Hydatide an der Hinterwand der Mesosalpinx ist mehrkammerig; die Wand hat schmale, papilläre Vorsprünge in das Lumen; sie ist mit cylindrischem Epithel bekleidet.

Das rechte Mesovarium ist am unteren Pol des Ovarium bis auf ungefähr 3,3 mm vom Ovarium ab medialwärts, also nach dem Uterus zu, von einem Epithel bekleidet, welches ununterbrochen in das Oberflächenepithel des Eierstockes übergeht und sich von ihm nur dadurch unterscheidet, dass es nicht so gleichmässig gebaut und angeordnet ist. Diese mit Epithel bekleidete Fläche des Mesovariums liegt dem Ovarium selbst an. Das Epithel ist kubisch, zum Teil flach; die flachen Zellen sind nur einreihig, dagegen sind die kubischen Zellen von unregelmässiger Mehrschichtigkeit, und es gehen von ihnen Ausläufer in die Tiefe ab; diese Ausläufer sind meist kurze, solide Zellsäulen, nur einer hat ein cylindrisches Lumen.

Der Uterus ist im grossen Ganzen normal zu nennen, doch sind einige Befunde zu erwähnen, welche zwar noch physiologisch, aber immerhin bemerkenswert erscheinen. Das Uteruscavum ist im Fundus etwas dilatirt. — Die Tubenwinkel gehen horizontal ab und zwar weit lateral zur Hinterwand; von hier nehmen die interstitiellen Tubenteile ihren Verlauf im Bogen zur Vorderwand, wo sie ein wenig abwärts ihr Ostium uterinum finden.

Die Schleimhaut des Corpus ist mehr verzweigt, als es sonst bei Neugeborenen der Fall ist, die Faltenbildung ist zwar noch nicht verstrichen, aber die Schleimhautoberfläche ist doch zum Teil glatter, als normal; vor allem sind die Einstülpungen an den Längsfalten nicht so tief, als sonst.[1]) An den lateralen Kanten des Lumens ist die Schleimhaut bedeutender drüsig verzweigt; die mittleren Partien der Vorder- und Hinterwand dagegen zeigen nur an den Enden der Einstülpungen, also in der Tiefe, kleine Gabelungen und drüsige Verzweigungen.

Stets unterscheiden sich diese Verzweigungen in der Tiefe durch ihr Epithel von dem der Oberfläche. Das Epithel der Oberfläche ist auf den Concavitäten des Lumens niedrig cylindrisch, auf den Convexitäten niedriger, kubisch. Im ganzen ist das Oberflächenepithel etwas niedriger als sonst, überall aber ist das Protoplasma gut gefärbt und die Kerne sind leuchtend rot (Alaunkarmin). Dagegen sind die Epithelzellen in den drüsigen Verzweigungen hochcylindrisch und haben ein ganz helles Protoplasma und basal gestellte, schwachgefärbte Kerne. Mit anderen Worten, sie tragen den cervicalen Typus. Diese Epithelverschiedenheit ist physiologisch.

Eine der Längsausstülpungen in der Vorderwand ist über eine grössere Strecke völlig verklebt und hat blasseres cubisches Epithel. Nur in der Tiefe dieser verklebten Falte befindet sich an einer Stelle ein kleines, drüsenartiges Lumen.

In der Hinterwand des Fundus befindet sich im Myometrium unweit der Schleimhaut eine Cyste von 0,6 : 1,2 grössten Durchmessern im Querschnitt; der längere Durchmesser liegt von rechts nach links, also paralell der Vorderwand des Lumens. Das ihr gegenüberliegende Stück der Schleimhautober-

---

[1]) Die obige Beschreibung der Schleimhaut bezieht sich auf meine Arbeit über die foetale Uterusschleimhaut.

fläche ist fast glatt und hat nur drei sehr kurze Einstülpungen zwischen Längsfalten (s. Abbild. Fig. 19). Etwas weiter rechts und links stülpt sich die Schleimhaut tiefer ein, sodass auf dem Querschnitt diese Einstülpungen die Cyste von den Seiten einrahmen. Die Entfernung von der Schleimhautoberfläche beträgt 0,38. Der Uterus ist hier ca. 7 mm dick (am mikroskopischen Präparat in der Mittellinie gemessen), davon kommen auf das dilatirte Lumen 2 mm und auf die Vorder- und Hinterwand je ca. 3 mm.

Die Cyste liegt in der Mittellinie; genauer gesagt, ein Medianschnitt durch das Corpus würde die Cyste in eine gleich grosse linke und rechte Hälfte teilen. Der ihr gegenüber liegende Teil der Vorderwand hat 3 rinnenartige Vertiefungen der Längsfalten „faltige Längsausstülpungen", von denen die mittlere am stärksten drüsige Verzweigungen aussendet.

Die Cystenwand besitzt einige schmale Papillen, einzelne breite Ausstülpungen und 2 Aussackungen (Nebencysten); sie ist mit einschichtigem, cylindrischen Epithel bekleidet, welches den cervicalen Typus nicht sehr deutlich darstellt.

Die Epithelien sind zum Teil dem Oberflächenepithel der Schleimhaut, zum Teil dem der drüsigen Verzweigungen in der Tiefe mehr ähnlich.

Die Cyste wird nach aussen von Bindegewebe begleitet, und zwar auf der der Schleimhaut zugekehrten Seite nur von einer ein- bis zweireihigen Lage spindliger Zellen; dagegen ist die Bindegewebsumkleidung auf der entgegengesetzten Seite stellenweise viel stärker und dem der Schleimhaut sehr ähnlich. Das Bindegewebe wird rings vom Myometrium eingeschlossen, an einer kleinen der Schleimhaut zugekehrten Ausstülpung der Cyste berührt das sie umgebende Bindegewebe noch eben das Schleimhautbindegewebe. Diese Berührung ist indes so minimal, dass man wohl sagen kann, die Cyste liege ganz im Myometrium.

Der Inhalt der Cyste besteht aus Schleim und einzelnen abgestossenen Zellen und Zellkernen.

Fall XVII.

Epitheliales Gebilde in der Hinterwand des Fundus (Medianlinie). — Paroophoron-Rest rechts. Doppelseitig accessorische Nebenniere.

Foetus im 9. Monat (Sign. Foet. V).

Maasse des Uterus: 2,5, 0,9, 0,65 cm. Der Uterus ist klein, die Portio ist nur 0,07 cm dicker, als das Corpus. Der Uterus ist normal gestaltet, jedoch fällt an der Hinterwand des Corpus etwa in Fundushöhe und zwar in der Medianlinie eine kleine knopfartige, aber flach nach den Seiten abfallende Verdickung auf. Diese Verdickung sitzt am oberen Ende der kantenartig erhobenen Medianlinie, von welcher die beiden Seiten der Dorsalwand etwas schräg abfallen.

An dem linken Ligament. ovarico-pelvicum, ganz nahe dem Ovarium, liegt zwischen den Peritonealblättern in dem durchschimmernden Geäst des Plexus spermaticus ein ca. 4 mm längsten Dm. haltendes, flaches Knötchen (wahrscheinlich eine accessorische Nebenniere). Ein nicht ganz so grosses Knötchen befindet sich rechts im Mesovarium an der Grenze zwischen Ligament. infundib. ovaricum und Ligament. ovar. pelvic. und etwas lateral davon, am Rande des Ligament. infundib. pelv., schimmert eine Cyste durch von ca. 3 mm Dm.

Mikroskopisch: Die Ovarien und Tuben sind normal.

Das Epoophoron ist beiderseits recht kräftig entwickelt. Stark gewundene Schläuche mit meist circulär angeordneter, innen bindegewebiger, aussen musculärer Tunica durchziehen die Mesosalpix des ampullären Tubenendes und das Mesovarium.

Rechterseits setzen sich die Schläuche an einer Stelle in ununterbrochenem Verlauf bis zum Hilus ovarii fort, woselbst sie als Markstränge imponieren. Je tiefer die Schläuche in das Mesovarium dringen, desto mehr verlieren sie ihr cylindrisches Lumen und ihr gleichmässiges Epithel. Die Canäle werden auf einen engeren Raum zusammengedrängt; die Tunica der Schläuche verschmilzt allmählich zu einer einzigen Masse, in welche die Canäle gemeinsam eingehüllt unter eckigen Windungen sich aneinander vorüber quälen. Ihr Lumen wird unregelmässiger, immer enger, im Hilus selbst schliesslich verschwindend eng. Die Epithelien werden krüppliger, niedriger, schief gestellt, stellenweise fast flach. Die Tunica wird bindegewebig, die Muskelzellen verschwinden mehr und mehr und im Hilus ist das Bindegewebe nur ganz spärlich.

Lateralwärts setzt sich das Epoophoron in der Mesosalpinx unter der Fimbria ovarica bis zum Lig. infudib. ovaric. fort, und umgiebt mit den letzten Ausläufern die hier gelegene, makroskopisch bereits erwähnte Cyste, sodass die Cyste als ein abgeschnürter Teil des Epoophoron erscheint.

Diese Cyste misst auf einen Querschnitt 1,8 zu 2,1 Dm.; sie ist unregelmässig gestaltet und ihre Wand an der medialen (unteren) Seite von der accessorischen Nebenniere nur durch eine ganz schmale Schicht faserigen Bindegewebes getrennt. Ihr Epithel ist einreihig cubisch, eine eigene Tunica ist, abgesehen von wenigen spindligen Zellen nicht vorhanden.

Die rechte accessorische Nebenniere, 1,5 zu 1,7 mm Querdurchmesser, ist durch die Cyste etwas deformirt, herzförmig auf dem Querschnitt. Eine 0,3 bis 0,37 cm breite Rindenschicht hat die typische, durch dünne Septa getrennte, balkenförmige Anordnung der fast rundlichen, dicht gedrängten Zellen in radiärer Richtung. Die Zellen der Markschicht sind grösser, mehr polygonal und liegen in einem zarten Bindegewebsnetz, in dessen Maschen dilatirte Kapillare zu einer Centralvene verlaufen. Letztere verlässt das Knötchen in einer Art von Hilus. Von der Peripherie her treten kleine Kapillare in die Rinde. Eine eigene Kapsel besitzt das Knötchen nicht. Etwas medial hiervon sitzt ein zweites, ganz flaches Knötchen, in welchem eine Zweiteilung in Schichten kaum durchführbar ist. Ausserdem hat dasselbe eine deutliche bindegewebige Kapsel.

Im Lig. lat. näher der Beckenwand im plexus spermaticus liegt ein solider Zellhaufen und Reste von Drüsenschläuchen, von denen ein besser erhaltener unter Schlängelung senkrecht zur Insertion des Ligaments, also fast quer zum Wolff'schen Gang verläuft oder vielmehr verlaufen würde, wenn derselbe noch über den Bereich des Mesovariums hinaus medialwärts erhalten wäre.

Die Schläuche sind dem des Epoophoron ähnlich, nur ist ihre Tunica viel schwächer und besteht nur aus spindligen Bindegewebszellen.

Die solide Zellenmasse, 0,15 zu 0,225, besteht aus kleinen runden und polygonalen Zellen mit rundem Kern, etwas grösser als Leucocyten, nur einzelne erheblich grösser mit hellerem Protoplasma. Die Zellen sind in kleine Haufen abgeteilt durch ein Bindegewebsnetz, welches derber ist als

das der accessorischen Nebennieren, etwa so stark wie das Bindegewebe der Ganglien.

An dem den Drüsen zugelegenen Ende der ganzen Zellenmasse, jedoch noch in derselben inbegriffen, ist ein kleiner Haufen runder, etwas dunklerer Zellen von den übrigen dadurch verschieden, dass er von einem blutgefüllten Kapillargefäss durchzogen und von der einen Seite der Wand sich etwas zurückgezogen hat. (Diese Stelle erinnert sehr an die Paroophoronreste des Falles XV; es stimmen überein die Lage, das Zusammentreffen von Drüsenschläuchen und einer kompakten, durch Bindegewebssepta durchzogenen Zellenmasse, an deren den Drüsen zugewandten Ende Glomeruli eingeschlossen sind. Die Unterschiede liegen darin, dass in diesem Falle die Zellen der kompakten Masse viel kleiner sind und die Glomeruli im Rückgange begriffen sind.)

Auf der linken Seite besteht die makroskopisch bemerkte accessorische Nebenniere aus zwei dicht benachbarten Knötchen, von denen das grössere, länglich oval, auf dem Schnitt durch die grösste Peripherie 2,55 zu 1,76 misst, das kleinere, etwas unregelmässig gestaltet, 1,2 zu 0,76. Die längsten Durchmesser beider Knötchen liegen in gleicher Richtung, beide haben keine Kapsel, und sind der rechtsseitigen, accessorischen Nebenniere völlig gleich gebaut.

Der Uterus hat seiner kleinen Gestalt angemessen, eine nur schwach entwickelte Schleimhaut; dieselbe ist im Fundus und obersten Teil des Corpus nur sehr leicht gefaltet; das Lumen erscheint hier auf dem Querschnitt fast gestreckt, Wellenthäler und Berge sind nur eben angedeutet, und es zeigen sich alternirend vorn und hinten kleine Ausstülpungen in den Concavitäten des Lumens, den Wellenthälern. Diese Ausstülpungen des Lumens, welche auf dem Querschnitte tubulösen Drüsen ähnlich sehen, sind die von mir (1) als faltige Längsausstülpungen beschriebenen, secundären, schmalen Vertiefungen der primären Faltungen.

Es sind also keine Drüsen, sondern Falten, wie ich nochmals ausdrücklich hervorheben muss. In der Tiefe jedoch gehen von diesen Falten hie und da wirklich kleine Drüschen aus; dieselben sind allerdings meist sehr unbedeutend, nur einzelne sind etwas stärker entwickelt. Die auf unserer Abbildung Fig. 20 bei a dem isolirten, epithelialen Gebilde entgegenstrebende, schmale Vertiefung der Schleimhaut ist ihrer Lage nach trotzdem sie nur durch wenige Schnitte zu verfolgen ist, als eine rinnenartige Vertiefung oder Ausstülpung einer Längsfalte anzusehen, und nur an dem oberen Ende derselben gehen kleine Drüsen ab. (Siehe Abbild. Fig. 21 bei a) Ich betone dieses besonders, weil ich hierüber früher anderer Meinung war, als ich die foetale Uterusschleimhaut weniger genau kannte.

Ich komme jetzt zu dem epithelialen Gebilde im Myometrium, welches ich auch kurz die isolirte Drüse nenne. Dieselbe befindet sich in der Medianlinie der Dorsalwand des Fundus. Es handelt sich um einen mit tubulösen Verzweigungen versehenen epithelialen Spalt, dessen längste Ausdehnung 0,72 von vorn nach hinten liegt, und dessen Querausdehnung mit seinen Aesten von rechts nach links 0,48 misst, und welcher durch 9 Schnitte à 30 μ = 0,27 zu verfolgen ist. Durch diese 9 Schnitte verläuft der epitheliale Spalt von der Schleimhaut aus betrachtet senkrecht zu ihr nur ein wenig schräg nach oben. Von der Oberfläche der Schleimhaut bis zu der isolirten Drüse messe ich 0,7 und von dem drüsigen Ende der obengenannten

Einstülpung der Schleimhaut bis zu der isolirten Drüse 0,49. Die Drüse selbst misst, wie bemerkt, von vorn nach hinten 0,72, und die Entfernung vom hinteren Ende der Drüse bis zum Peritoneum beträgt 0,61.

Die Dicke der ganzen hinteren Wand inklusive der Verdickung in der Medianlinie beträgt 2,1 bis 2,2. Die Drüse teilt sozusagen die Dicke der Hinterwand in drei nicht ganz gleiche Teile, deren mittelsten sie einnimmt. Das innere Drittel besteht zum kleineren Teil aus der Schleimhaut; das äussere Drittel besteht zur Hälfte aus der Tunica vasculosa.

Der Stamm der Drüse ist an seiner weitesten Lichtung (0,075) fast ebenso breit wie das Lumen des Uterus (0,105). Die Verzweigungen sind wesentlich enger; eine bestimmte Anordnung derselben ist nicht nachzuweisen.

Das Epithel cylindrisch 0,0052 : 0,0182 pallisadenartig, mit langen, stäbchenförmigen, dunklen Kernen, welche fast den ganzen Zellleib ausfüllen, ziemlich gleichmässig; nur an einzelnen kleinen Ausläufern ist das Epithel niedriger. Das Epithel ist dem der Schleimhaut durchaus gleich und liegt dem umgebenden Gewebe einer Membrana basilaris fest auf.

Die Drüse ist von allen Seiten in eine bis zu 0,15 breite Bindegewebeschicht eingehüllt, welche sich ebenfalls von dem Schleimhautbindegewebe in Nichts unterscheidet; in beiden liegen dem Epithel zunächst einige Reihen sehr kleiner spindliger und rundlicher Zellen, während die weiter aussenstehenden kräftige Spindelzellen sind.

Von mehreren Seiten dringen kleine Gefässe in das Bindegewebe unserer isolirten Drüse ein und stülpen den Spalt an mehreren Stellen zu leichten Windungen vor.

Fall XVIII.

Isolierter Canal im Schleimhautbindegewebe bis an das Myometrium reichend, seitlich in der Hinterwand des Corpus.

Foetus 15½ cm lang (Sign. Foet. LVI).

Auf die makroskopische Untersuchung der inneren Genitalien wird verzichtet um den Situs nicht zu stören.

Mikroskopisch: Die Ovarien zeigen keine histologischen Eigentümlichkeiten, nur fällt die besondere Grösse des linken Ovariums (6,5 mm Länge) auf und seine Lagerung mit horizontaler Längsrichtung, wodurch die rechte Seite des Uteruscorpus etwas comprimirt wird. Das linke Ovarium steht mit der Längsachse in der Richtung von oben nach unten.

Das Epoophoron ist beiderseits normal. Es liegt beiderseits in der Mesosalpinx am apullären Tubenende und mit einigen Quercanälchen im oberen oder lateralen Teil des Mesovarium; ein Schlauch geht bis in den Hilus ovarii dextri.

Vom Paroophoron sind Reste eines Schlauches und einige Glomeruli (mit Capillaren darin) völlig gut, andere weniger gut erhalten, aber auch noch deutlich zu erkennen; ausserdem liegen ihnen benachbart, am weitesten caudalwärts, einige kugelrunde Zellenmassen in der Grösse der Glomeruli von gleichen Zellen zusammengesetzt und von wenigen Capillarschlingen durchzogen und einzelne ohne Capillare und ohne deutliche Epithelkapsel und schliesslich ein grösserer Haufen eben solcher Zellen dicht zusammengedrängt, in welchem man noch die Grenzen der einzelnen Häufchen erkennen kann; und zwar bestehen diese Grenzen teilweise nur aus einer

dünnen Schicht von Bindegewebe, an einzelnen Stellen sind aber noch Reste des Kapselepithels erhalten.

Diese Reste des Paroophoron liegen lateral vom Ureter, medial vom Epoophoron, nahe der Insertion des Lig. lat. an der Beckenwand, im unteren Teil des Plexus spermaticus.

Der Wolff'sche Gang ist im unteren Teile der Mesosalpinx nicht vorhanden und erscheint beiderseits erst wieder im Lig. latum 0,33 von der Kante des Corpus jenseits der grossen Gefässe.

Auch in Höhe des noch zu besprechenden isolirten Canals in der Schleimhaut ist der Wolff'sche Gang beiderseits im Parametrium vorhanden.

Allmählich dringt der Canal abwärts medial und liegt an der unteren Hälfte des Corpus seiner Seitenkante eng an. Nachdem er oberhalb des inneren Muttermundes in das Myometrium getreten ist, kommt in der Cervix der linke mehr vorn, der rechte mehr hinten zu liegen. Die Gänge dringen medial nur bis in die mittleren Schichten der Cervix vor und entfernen sich im oberen Teil der Portio wieder lateral; sie enden aber ohne das Laquear vaginae zu erreichen.

Der Uterus ist normal entwickelt, die Corpusschleimhaut zeigt im oberen Teil auf dem Querschnitt ein zu mehreren Windungen geschlängeltes Lumen, ohne jede Spur von Ausstülpungen. Im unteren Teil des Corpus hat das Lumen nur eine ganze Windung, die sogenannte S-Form. In der Cervix sehen wir dieselbe S-Form, jedoch mit den von mir (1) beschriebenen hahnenkammähnlichen Ausstülpungen an den Wellenthälern.

Bis auf den nunmehr zu schildernden isolirten drüsenartigen Canal oder kurz Drüsenschlauch ist der Uterus ganz normal.

Dieser Drüsenschlauch liegt ohne direkten Zusammenhang mit der Schleimhaut grösstenteils im Schleimhautbindegewebe, und zwar in der rechten Seite der Hinterwand oben im Corpus. Dieser Schlauch verläuft durch das Schleimhautbindegewebe sagittal, jedoch schräg von oben aussen nach unten bis nahe an das Epithel, der Schleimhaut. Sein oberes Ende liegt an der Grenze der Schleimhaut und es lässt sich nicht genau sagen, ob das umgebende Bindegewebe hier bereits der späteren Muscularis oder noch der Schleimhaut angehört.

Sein unteres Ende geht bis nahe an das Schleimhautepithel heran und dieses streckt einen kleinen buckligen, soliden Vorsprung dem Drüsenschlauch entgegen, ohne ihn jedoch zu erreichen.

Um vergleichbare Werte zu geben, will ich anführen, dass die seitliche Portio des Corpus, in welcher unser isolirter Schlauch liegt, 1,05 mm dick ist, wovon auf die Hinterwand genau die Hälfte 0,525 kommt.

Da die Schnitte etwas schräg den Uterus getroffen haben, so kann ich die Breite des Corpus nur ungefähr berechnen; sie beträgt 1,8 mm; hiervon kommen 0,27 mm auf die rechte Seitenwand, d. h. von der Uteruskante bis zur Seitenwand des Lumens; von hieraus liegt der isolirte Schlauch 0,255 medialwärts, also von der Uteruskante 0,525 entfernt.

Das untere Ende des Schlauches nähert sich der Schleimhaut auf 0,045; das obere Ende entfernt sich von ihr bis 0,12 und ist von der peritonealen Hinterfläche 0,285 entfernt. Von diesem letzteren Maasse entfallen 0,135 auf das circulär angeordnete Bindegewebe (spätere innere Muscularis) und 0,15 auf die Tunica vasculosa. Der Drüsenschlauch ist cylindrisch, sein Lumen misst 0,0078 bis 0,01; das Epithel einschichtig schmal, cylindrisch

0,01 bis 0,0182 hoch; die Kerne basal gestellt sind gut gefärbt, länglich, an der Basis breiter, als an dem oberen Ende. Das Epithel der Schleimhaut dagegen ist durchwegs zweischichtig; es ist höher 0,02 bis 0,023 weniger dunkel gefärbt (Alaunkarmin) die Kerne besonders sind weniger tingiert, sie sind schlanker und länger, stäbchenförmig. Die Schleimhaut besitzt ausserdem eine starke Basalmembran, welche ich bei dem isolirten Schlauch nicht deutlich nachweisen kann. Das dem Schlauch zunächst liegende Schleimhautbindegewebe begleitet ihn in circulärer Anordnung und trennt ihn von dem Schleimhautepithel mit einigen Zellreihen. Ausser durch seine circuläre Anordnung unterscheidet sich die bindegewebige Umhüllung nicht von der übrigen Schleimhaut.

Fall XIX.

Isoliertes epitheliales Gebilde in der Hinterwand des Corpus uteri dicht unter dem Fundus.

11 cm langer Foetus (Sign. Foet. XXXVII).

Makroskopische Untersuchung der inneren Genitalien unterbleibt, um den Situs nicht zu stören.

Mikroskopische Untersuchung: Der Urachus ist offen geblieben und ist bis zum Blasenhals durch eine etwas dickliche Flüssigkeit erfüllt und dilatirt. Eine Atresie der Urethra ist nicht vorhanden.

Adnexe normal. Der Wolff'sche Gang zieht beiderseits fast ununterbrochen vom Epoophoron bis zum Uterus; er dringt in den Uterus und verläuft von dort in die Vagina bis in deren untere Hälfte, wo er beiderseits seitlich, aber etwas vorn liegt. Der Uterus ist völlig normal gebaut; die Schleimhaut ist noch ganz unentwickelt. Das Cavum uteri ist auf dem Querschnitt ein grader, glatter Schlitz ohne Spur von Wellenbildung.

In der Hinterwand des Corpus dicht unter dem Fundus liegt ein epitheliales Gebilde, welches ich der Kürze halber Drüse nenne, ohne etwas damit präjudiciren zu wollen. Das Corpus ist hier 1,5 mm ca breit (die Grenze zwischen Uterus und Parametrium ist, wie in diesem Alter gewöhnlich noch nicht scharf festzustellen) und 0,525 dick. Die Vorder- und Hinterwand sind ziemlich gleich dick.

Auch hier oben im Corpus ist das Lumen auf dem Querschnitt schlitzförmig gestreckt, 0,84 mm von rechts nach links gemessen. In der Mitte dieses Schlitzes sieht man an dem sonst glatten Epithelsaum vorn und hinten einen kleinen Einkniff, welcher die frühere Verschmelzungsstelle markirt.

Das epitheliale Gebilde oder die isolirte Drüse ist 0,075 vom Peritoneum der Hinterfläche entfernt und 0,135 vom Epithel der Schleimhaut. Die Trennung des Uterus in Schichten ist dem Alter des Foetus entsprechend nicht scharf; das radiär angeordnete Bindegewebe der Schleimhaut ist fast 0,075, die mehr circulär angeordnete Schicht (spätere Muscularis) ist etwa ebenso dick; auf die Tunica vasculosa entfällt ungefähr 0,06. Die isolirte Drüse liegt also in der (späteren Muscularis) circulären Bindegewebsschicht, etwas näher der Tunica vasculosa. Sie liegt nicht ganz genau in der Medianlinie, sondern ein wenig mehr links. (S. Abbild. Fig. 36.)

Die Drüse hat eine unregelmässige Gestalt, sie ist nach der rechten Seite zipfelig ausgezogen. Sie hat auf dem Querschnitt einen längsten Durchmesser von rechts nach links, nämlich 0,092 während sie in der sagittalen Richtung nur 0,043 misst.

Die Drüse habe ich nur durch 3 Querschnitte verfolgen können, und schätze darnach ihre Ausdehnung von oben nach unten auf 0,06 bis 0,065.

Das Lumen der Drüse (in sagittaler Richtung gemessen) misst 0,012. Das Epithel ist 0,013 bis 0,015 hoch und 0,0096 breit; es ist einschichtig hat helles Protoplasma, rundliche Kerne von 0,0078, einzelne etwas länglicher. Das Schleimhautepithel ist durchwegs zweischichtig und ebenfalls durchschnittlich 0,015 hoch, aber schmaler, als das der Drüse 0,063. Die Kerne sind schlank, fast stäbchenförmig und besser gefärbt als die der Drüse.

Das umgebende Bindegewebe zeichnet sich ausser durch concentrische Schichtung von dem übrigen nicht aus.

Fall XX.

Kleines epitheliales Gebilde in der Hinterwand Cervix (Medianlinie).

Foetus 10 cm lang. Sign. foet. XLII.

Mikroskopisch: An den Adnexen ist nichts Besonderes bemerkt worden, das Paroophoron ist fast ganz verschwunden. Das Epoophoron beiderseits gut erhalten, sendet links einen geschlängelten Ausläufer bis in den Hilus ovarii.

Die Wolff'schen Gänge sind (mehrfach unterbrochen) durch die Mesosalpingen bis in die Parametrien zu verfolgen.

Im Uterus selbst befinden sich nur Ueberreste beiderseits in Höhe des inneren Muttermundes und Bruchstücke des rechten Ganges in der Cervix.

Der Uterus völlig unentwickelt, Lumen schlitzförmig auf dem Querschnitt, in der Cervix dilatirt und mit Zellen gefüllt. Das epitheliale Gebilde, welches ich kurz Drüse nennen will, liegt in der Medianlinie der Hinterwand im oberen Teil der Cervix, in den äussersten Uterusschichten. Die Cervix ist hier auf dem Querschnitt annähernd rundlich von 0,825 Durchmesser, das dilatirte Lumen misst in der Medianlinie 0,195, die Vorderwand 0,255 und die wesentlich dickere Hinterwand 0,375. Die Drüse liegt 0,0468 vom Peritoneum der Hinterwand (also des Douglas) entfernt, sie selbst misst von vorn nach hinten 0,0338 und quer 0,0634. Die kleine Drüse ist nur auf einem einzigen Schnitte deutlich als solche zu erkennen, ihr Durchmesser von oben nach unten wird danach der kleinste sein. Die Gestalt ist länglich oval. Das Epithel klein cubisch, 0,052, einreihig ist von der Unterlage etwas abgehoben. Das umliegende Bindegewebe ist von der weiteren Umgebung nicht ausgezeichnet.

Fall XXI.

Grosse Cyste in der Vorderwand der Cervix.

Ich verdanke Herrn Professor C. Ruge das Präparat, nämlich die rechte Hälfte eines foetalen Beckens, durch sagittalen Medianschnitt gewonnen. Die Genitalien waren nach Herrn Professor Ruge's Angaben äusserlich vollkommen normal.

Foetus schätzungsweise 4 Monate alt (Sign. Foet. LXXXI).

Der Uterus ist 1,4 cm lang, zeigt in dem cervicalen Teile eine 3 mm lange und $1^1/_2$ mm breite Cyste in der Vorderwand, sodass die letztere gegen das Uteruslumen vorgebuchtet und die Dorsalwand gegenüber ebenfalls etwas nach aussen eingedrückt ist.

Die Cyste liegt mit dem oberen Pol 2 mm unterhalb der Fossa vesico-uterina und mit dem unteren Pol fast 3 mm oberhalb des Bodens des Douglas. Die Vorderwand ist an der cystischen Stelle natürlich etwas dicker, als die übrige Uteruswand, deren Dicke ziemlich gleichmässig ca. 1 mm beträgt. Die Innenwand der Cyste ist glatt und glänzend.

Mikroskopisch: Die Cyste liegt ganz vom Myometrium umkleidet, die Muskelzellen haben sich zu einer durchschnittlich 0,075 breiten Schicht circulär um die Cyste angeordnet. Nur an einer Stelle ist der Muskelmantel unterbrochen; die Cyste stülpt sich vorne und seitlich zwischen den Muskelfasern mit einem 0.52 langen, schmalen Zipfel bis in das vesico-cervicale Septum.

Die Cyste wird hinten ausser durch die nach der medialen Linie zu sich verschmälernde Musculatur noch durch die fast ebenso breite Bindegewebsschicht der Uterusschleimhaut von dem Cavum uteri getrennt. Letzteres ist mit zweischichtigem Epithel ausgekleidet und an der der Cyste anliegenden Partie völlig komprimirt. Die Cyste hat nur einschichtiges, niedrig cylindrisches, strekenweise cubisches Epithel.

Embryonale Dystopie.
Keimverirrung und Gewebe- oder Organverirrung.

Dass embryonale Epithelverirrung im Uterus vorkommt, ist keine Theorie mehr, sondern eine erwiesene Thatsache. Wer sich der Mühe unterzieht, die angeführten Befunde nur in den Ueberschriften durchzulesen, der wird über die relative Häufigkeit vielleicht erstaunen; man wird aber enttäuscht, dass sie in genetischer Hinsicht so farblos erscheinen und dass gerade die Befunde an den jüngeren Foeten am wenigsten über ihre Herkunft verraten.

Allgemeine Lehrsätze über die Entstehung von embryonaler „Dystopie“ besitzen wir leider nicht. Ich fasse mit diesem Worte alles zusammen und unterscheide eine Keimverirrung als einen Fehler der ersten Anlage und eine Gewebe- oder Organverirrung als eine Versprengung von Teilchen und seien es auch nur einzelne Zellen bereits differenzirter Gewebe. Ich weiss nicht, ob diese Einteilung in eine primär accessorische Anlage oder Keimverirrung und eine secundäre Verschleppung oder Organverirrung in der allgemeinen Pathologie irgendwo durchgeführt worden ist, immerhin mag sie, wenn auch nicht dem Wortlaut, so doch dem Gedanken nach existiren. —

Der Begriff „Gewebe oder Organverirrung“ ist, wie ich glaube, mit der „Versprengung bereits differenzirter Gewebe-

oder Organteilchen“ genügend deutlich erklärt. Organe sind ja Gewebe, meist eine Kombination mehrerer Gewebsarten, sodass zwischen einer Versprengung von Gewebsteilchen und einer solchen von Organteilchen kein principieller, sondern allenfalls ein quantitativer Unterschied existirt.

Weniger leicht verständlich wäre vielleicht der Begriff der „Keimverirrung“; dieselbe stellt logischerweise einen Error loci vor vollendeter Gewebsdifferenzirung dar; wir nannten diesen error loci einen „Fehler der ersten Anlage“. Dieser Fehler besagt, dass Keime zu einem Gewebe (Organgewebe) im Ueberschuss angelegt werden, sei es im Zusammenhang mit der normalen Organanlage, sei es abgesondert von dieser.

Der Unterschied läuft also auf eine primär überschüssige oder auch überzählige Anlage von Geweben oder Organen an falscher Stelle und auf eine secundäre Versprengung fertiger Gewebs- oder Organteile hinaus.

Ich glaube, dass diese Einteilung, wenn man die Worte „erste Anlage“, „Keime“ und „Differenzirung“ entsprechend unseren zur Zeit noch recht dürftigen Kenntnissen und Begriffen auf diesem Gebiete nicht analysirt, dem praktischen Bedürfnis wohl genügen kann.

Nun könnte jemand vielleicht fragen, ob denn diese Differenzirung der Gewebe zu einer bestimmten Zeit definitiv abgeschlossen sei, ob ein Gewebe mit der scheinbaren Differenzirung thatsächlich und unabänderlich seiner Bestimmung zugeführt sei, oder ob vielleicht einzelne Zellen unter irgend welchen zufälligen Einflüssen eine nachträgliche Differenzirung erfahren könnten. Betrachten wir z. B. das Coelomepithel; aus demselben entwickelt sich das Eierstocksepithel, die Urnierencanälchen und der Müller'sche Gang, während der übrige Teil die minderwertige Rolle des peritonealen Endothels übernimmt; lassen wir nun einmal, was nicht auszuschliessen ist, eine Einstülpung dieses Coelomepithels nachträglich entstehen, z. B. neben dem Ostium abdominale der Tube oder unmittelbar an derselben Stelle, wo früher ein Urnierencanälchen durch Einstülpung des Urnierenoberflächenepithels entstanden ist; könnten solche nachträglichen Einstülpungen den Charakter des Müller'schen Ganges oder der Urniere imitiren, indem die Zellen der Einstülpung den Charakter dieser Organe latent bewahrt haben? Zweifellos ist ja jeder Zelle ihre Bestimmung in die Wiege gelegt, und ich muss annehmen, dass, wenn eine Zelle bestimmt ist, ein gewisses Organ aufzubauen, ihr auch damit zugleich der Zeitpunkt zu-

dictirt ist, den Aufbau vorzunehmen; es ist das freilich meine subjective Anschauung, die ich nicht beweise, das Gegenteil aber dürfte noch schwerer zu beweisen sein.

Um nun nicht misverstanden zu werden, muss ich einen Teil unseres Beispiels noch einmal vornehmen, nämlich das Peritonealendothel; dass dieses seinen epithelialen Charakter offen oder latent bewahren kann, ist ohne Zweifel zuzugestehen, dennoch bleibt dieses Gewebe in einem, wie dem andern Fall das gleiche. — Wir werden bald an meinen Befunden ersehen, dass das Peritonealendothel unter gewissen Umständen epithelialen Charakter zeigen kann. Das Endothel ist von Haus aus Epithel. Die niedrigere Zellform ändert daran nichts; es ist deshalb ganz selbstverständlich, dass diesen Zellen epithelialer, oder sagen wir epithelioider Charakter bewahrt bleibt. Die nachträglichen Oberflächeneinstülpungen des Coelomepithels pflegen diesen Charakter stets zur Schau zu tragen, und so lange nicht durch unzweideutige anatomische Befunde das Gegenteil bewiesen wird, kommt der natürlichen Anschauung zufolge diesen nachträglichen Einstülpungen des Coelomepithels (welche zudem meist Faltenbildungen ihre Entstehung verdanken) niemals ein beliebiger Organtypus zu, sondern nur der Charakter des Coelomepithels.

An diesem einen Beispiel wollte ich der Ansicht Ausdruck geben, dass die überzählig angelegte Organbildung an eine bestimmte Zeit gebunden ist, nämlich an die Zeit der normalen Organbildung.

Wir sprachen oben auch schon von dem Ort der überschüssigen Organanlage „im Zusammenhang mit der normalen Organanlage und abgesondert von dieser". Eine überschüssige Organanlage im Zusammenhang mit der normalen Organanlage ist nicht immer leicht zu erweisen; es sei denn, dass dem Organgewebe eine gnnz bestimmte Grenze physiologisch zukommt.

Von einer überzähligen Keimanlage zu sprechen könnte in gewissen Fällen gewagt erscheinen, wenn nämlich die überzählige Anlage der normalen Organanlage dicht benachbart und gleichwertig ist, aber bei genauerer Betrachtung wird man diese Bezeichnung als richtig anerkennen müssen. — Ob überhaupt eine primär überzählige Anlage in Wahrheit anders, als in unmittelbarer Nachbarschaft der normalen entstehen kann, scheint mir sehr zweifelhaft. Wir dürfen nur nicht eine principielle Verwechselung begehen, indem wir jedes accessorische Organ für eine primär überzählige Anlage halten; das ist weder bei

annähernd noch bei völlig von dem Hauptorgan getrennten Nebenorganen in jedem Falle statthaft.

Es können Abschnürungen und Spaltungen fertiger Organe eine doppelte Anlage vortäuschen; besonders aber können Verschleppungen einzelner Organteilchen durch Einschliessung in fremde Organe oder Gewebe nachträglich den Eindruck einer primären überzähligen Anlage machen; der Nachweis wird sich nicht immer führen lassen, nach meinen Erfahrungen ist aber die sekundäre Versprengung bereits differenzirter Organteile ganz unverhältnismässig häufiger, als die primäre überzählige Anlage; ja ich könnte nicht einmal einen einzigen von meinen Fällen anführen, in welchem diese primäre Anlage als sicher erwiesen anzusehen wäre.

Hier könnte man mir die sogenannten Nebentuben als häufiges Vorkommniss entgegenhalten; mit Recht, wenn man ihre Entstehung durch eine zweite Einstülpung des Coelomephitels neben der des Müller'schen Ganges nachweisen kann. Also genau genommen nur bei kleinen Embryonen, denn bei älteren Foeten könnte die Oeffnung sekundär durchgebrochen sein. Sobald diese Nebentuben keine Oeffnung in die Bauchhöhle haben, kann man sie nicht als eine primär accessorische Anlage bezeichnen; ich nehme auch an, dass sie in solchen Fällen meist sekundäre Absprengungen also Organverirrungen sind, und zwar vom Epoophoron.

Ich habe vorstehend bereits der Ansicht Raum gegeben, dass die überzählige Organbildung auch an den Ort gebunden ist. Da ich aber diese Ansicht in dem Kapitel über „Primär-accessorische Anlage Müller'scher Gänge" ebenfalls an einem Beispiel ausführlicher zu begründen Gelegenheit nehme, so will ich hier davon absehen. Wir gehen an die Betrachtung unserer Befunde von embryonaler Dystopie mit der Ueberzeugung heran, dass die überzählig angelegte Organbildung zu gleicher Zeit und in unmittelbarer Nachbarschaft mit der normalen Organbildung erfolgt. Die sekundäre oder Organverirrung kann natürlich zu jeder Zeit und an Orte erfolgen, welche von dem Mutterorgan weit entfernt sind.

Mit diesen Erörterungen sind wir freilich der Art und Weise, wie die Gewebeverirrungen vor sich gehen, nicht näher gekommen, dennoch haben wir auch unter vorläufiger Verzichtleistung auf die Beantwortung dieser Frage ein genetisches Prinzip, dessen wir bei der Beurteilung im konkreten Fall eingedenk sein müssen. Wir wollen nunmehr auch zu unsern

Befunden zurückkehren, um deren Herkunft zu erörtern. Gedenken wir deshalb zunächst der Möglichkeiten und prüfen dieselben an dem vorliegenden Material.

Die verschiedenen Möglichkeiten embryonaler Epithelverirrung in den Uterus.

Es kämen in Betracht die epithelialen Elemente der Nachbarschaft, das ist: der Müller'sche Gang selber, der Wolff'sche Gang, die Urniere und zwar Epoophoron und Paroophoron, das Eierstockepithel, das Coelomepithel. Diese Epithelarten sind von den Autoren, welche sich mit der Genese der Adenomyome etc. beschäftigt haben, als die nächstliegendsten theoretisch in Erwägung gezogen. Anderer Möglichkeiten hat man mit oder ohne Bewusstsein nicht gedacht, weil sie freilich sehr fern liegen. Der Urachus, die Ureteren und der Darm sind epitheltragende Organe in der Nachbarschaft des Uterus, welche keine so nahen Beziehungeu während der Entwickelung zu ihm unterhalten.

Urachus, Ureteren, Darm.

Wenn ich von vagen Hypothesen Abstand nehmen will, so kann ich über die Möglichkeit einer primären Keimverirrung Nichts sagen. Einige Fälle von Verdoppelung der Ureteren sind bekannt geworden, welche zwar auch durch Abspaltung entstehen kann, daher nicht einmal mit Sicherheit als Fehler der ersten Anlage zu rechnen ist. = Weit unsicherer noch ist doppelte Urachus-Anlage, auf welche man aus dem Vorkommen der Vesica bipartita geschlossen hat. Dass sekundäre Absprengungen durch diese Organe vorkommen können, wird theoretisch nicht geleugnet werden, aber auch hier fehlt es an Erfahrung.

Ich selbst besitze zwei Fälle von mikroskopischer Epithelversprengung des Digestionstraktus; einer betrifft einen sonst normalen Embryo von 3 mm cranio-caudaler Länge (Sign. Foet. LXV) und zwar am Oesophagus und im zweiten Falle war am Mastdarm eines Mädchens mit Uterus bicornis, welches 10 Tage nach der Geburt starb, eine Cyste in die Darmmuskulatur geraten. —

Während es demnach feststeht, dass das Darmepithel versprengt werden kann, so liegt dennoch keine Veranlassung vor, eine solche Versprengung in den Uterus für wahrscheinlich zu halten. Diese Möglichkeit lässt sich immerhin als äusserste Rarität besonders bei Missbildungen nicht ausschliessen.

Nicht anders steht es mit unseren Kenntnissen über Missbildungen am Urachus. Der Uterus tritt mit ihm nur im unteren Teile in Verbindung und hier könnten Epithelversprengungen etwa von Divertikeln, wie sie vereinzelt beschrieben sind (Orth) zwischen den beiden Müller'schen Gängen eingeschlossen werden; ich habe den Fall XXI darauf hin betrachtet, aber keine Momente herausfinden können, welche eine derartige Annahme rechtfertigten.

Von den Ureteren kann man sich ebenfalls beinahe nur im unteren Teile Absprengungen in die Nähe der Müller'schen Gänge gelangend denken, immerhin giebt der von mir im Falle X geschilderte Befund eines Zellhaufens in der Mesosalpinx nahe der Tube zu der Ueberlegung Anlass, ob in frühester Zeit des Embryonallebens Verirrungen des Ureterepithels nicht auch an beliebigen Stellen des Beckens etwa auch am Uterus vorkommen könnten. Der in Frage stehende Zellhaufen hat zweifellose Aehnlichkeit mit den Zellen des Nierenbeckens und des Ureters.

Bei der Mangelhaftigkeit unserer Kenntnisse werden wir vorläufig Versprengungen von Epithelien des Urachus, des Mastdarms und der Ureteren in das spätere Myometrium zu den allergeringsten Wahrscheinlichkeiten rechnen.

Ektoderm.

Wenn wir der Frage, ob Ektoderm im Uterus vorkommen kann, noch kurz Raum geben, so geschieht das, weil kürzlich von Witte (34) in der Berliner gynaek. Gesellsch. ein Präparat demonstrirt wurde, welches er als Teratom des Uterus deutete und zur Stütze der Genese dieses Tumors sich auf eine von H. Peters (35) für die Dermoide des Beckenbindegewebes aufgestellte Theorie beruft, wonach Ektoblast mit dem Wolff'schen Gange in die Tiefe gelangen könne, da dieser zeitweise im Ektoblast liege. Ich habe in der Discussion zu Witte's Vortrag meine speziellen Bedenken geäussert, ohne die Frage prinzipiell abzulehnen.

Die geteilten Meinungen der Forscher über die Entstehung des W. G. aus Mesoblast oder aus Meso- und Ektoblast lassen noch keine prinzipielle Entscheidung zu, ich bin jedoch hauptsächlich durch den von H. Meyer (36) geschilderten und abgebildeten Befund bei einem menschlichen Embryo von der Möglichkeit mindestens eines Zusammenhangs zwischen W. G. und Ektoblast

überzeugt, auch wenn dieser Befund sich als ein ungewöhnlicher erweisen sollte.[1]) Dass bei diesem Zusammenhang Ektodermteilchen mit in die Tiefe gezogen werden können, vermag Niemand zu bestreiten, jedoch fehlte damals ein einwandfreier Befund. Seitdem habe ich in zwei Fällen Gebilde im Lig. lat. gesehen, welche die Theorie Peters sehr unterstützen. Switalski (37) ist mir, wie ich erst beim Abschluss meiner Arbeit bemerke, mit der Veröffentlichung eines ähnlichen Falles zuvorgekommen; ich kann mich seiner Deutung durchaus anschliessen.

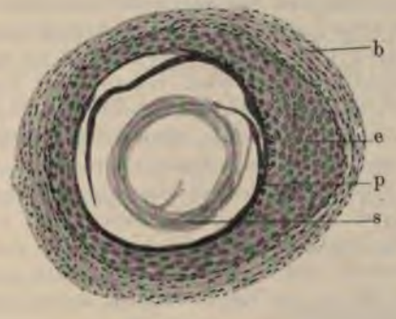

Fig. 10.

Fig. 11.

Fig. 10. Cystenartiges Gebilde ektodermaler Herkunft aus der Wurzel des Lig. lat. eines neugeborenen Mädchens (Fall V) im Plexus spermaticus zwischen Resten des Paroophoron gelegen. b = Bindegewebe, e = Epithel, p = mit Pigmentkörnchen besetzte Zellschicht, s = Schollen; die dem Epithel auflagernden Schollen sind stark pigmentirt. — Zeiss oc. I. Obj. ax.

Fig. 11. Dasselbe bei stärkerer Vergrösserung. Die Bezeichnungen wie oben. Die Zellkerne mit Chromatinkörnchen an der Peripherie; innerste Zelllage mit Pigmentkörnchen besät. Zeiss oc. I. Obj. b.

Der eine Befund ist unter den Fällen von Gartner'schen Gängen als No. V (Sign. Foet. CIII) bereits geschildert; ein kugliges Gebilde mit mehrschichtigem dem Pflasterepithel der Haut ähnlichen Epithel, dessen Zellen durch den ins Innere dieses cystenartigen Gebildes abgestossenen Inhalt (Schollen etc.) komprimirt und zum Teil degenerirt sind. Die starke Pigmentablagerung und Vielschichtigkeit des flachen Epithels und die Schollenbildung lassen sich aber kaum anders denn als Ektoderm deuten. (S. Fig. 10 u. 11.)

---

[1]) N. B. vertritt auch O. Schultze die Ansicht, dass der W. G. Ektoblastteilchen in sich aufnimmt.

Der andere Fall betrifft ebenfalls ein neugeborenes Mädchen. (Foet. Sign. Foet. LXXXIV.)

Uterus normal; im Fundus in der Mittellinie strecken sich Drüsen ziemlich tief in die Hinterwand und eine kleinere Drüse in die Vorderwand, obgleich sonst die Schleimhaut nur mässig entwickelt und drüsenlos ist. Epoophoron stattlich: die Canäle laufen parallel in einem Bündel durch die Mesosalpinx, haben vereinzelte ampulläre Auftreibungen und Knie-Ampullen und gabeln sich an einzelnen Stellen.

Der Wolff'sche Gang ist bruchstückweise links erhalten; der laterale Teil endigt in der Mesosalpinx ,noch ca. 1 cm lateral von der Uteruskante, als ein enger Canal mit breiter Tunica welche sich medial auf ein epitheliales Gebilde fortsetzt. Dieses Gebilde 0,33 zu 0,675 ist länglich eiförmig, an einer Stelle geknickt oder gebogen, sodass man hier zwei mehr runde Durchschnitte erhält. Das Epithel ist vielschichtig und zeigt verschiedene Schichten, welche indess nicht überall gleichmässig sind. Die äussere Schicht ist fast durchwegs von gelbbraunen Pigmentkörnchen so stark besetzt, dass man kaum die Zellconturen erkennen kann; an Stellen, wo das Pigment fehlt, sieht man deutlich ein kubisches Epithel, welches nach innen zu immer grösser, flacher und zugleich heller wird; je weiter nach innen, desto blasiger wird der Kern, dann zerfällt er in lauter kleinste Körnchen, welche mit Alauncarmin schön roth, mit Haemalaun und Haematoxylin ganz dunkelblau gefärbt sind. Am weitesten nach innen erscheinen diese Zellen als grosse Schollen mit einer grossen Anzahl dunkler Körnchen besetzt. An die Zellen schliesst sich nach innen eine zwiebelartige geschichtete Masse von langen Streifen, welche zum Teil sehr intensive Färbung mit Haematoxylin, Haemalaun und ebenso Alauncarmin, aber nicht Eosin (wie bei Switalski) annehmen und zu innerst eine fast homogene, helle Masse, welche nur durch Picrocarmin gelb, sonst durch keine Farbstoffe gefärbt wird. In dieser Masse befinden sich noch einzelne freilich schlecht erhaltene flache Zellen, mit Kernen.

Switalski's und meine beiden Fällen ähneln einander sehr, und weisen hauptsächlich nur in der Pigmentirung quantitative Unterschiede auf. Keratoëlein wie Switalski habe ich nicht nachweisen können, aber auch ohne dieses scheint mir die Verhornung der Zellen im Inneren des Gebildes durch Picrocarmin genügend erwiesen und ich sehe diese drei Fälle als identisch an und halte sie ebenso wie Switalski für Derivate des Ektoderm. Die nahe Beziehung zum Wolff'schen Gange in Switalski's und meinem zweiten Falle sprechen sehr zu Gunsten der Annahme, dass der W. G. wenn nicht immer so doch zuweilen Ektodermkeime mit in die Tiefe nimmt. In meinem andern Falle könnte es ja auffallen, dass Ektoderm sich zwischen Teilen des Paroophoron finden soll, ich nehme aber an, das auch für diesen Fall der W. G. die Ektodermkeime hierher transportirt hat.

Der Umstand, dass in allen drei Fällen sich eine Art Cyste gebildet hat, auf deren innerer Oberfläche die verhornten Teile liegen, spricht dafür, dass der W. G. mit einer Einstülpung des

Ektoderms zusammengehangen hat, und dieses erhärtet den obengenannten Befund von H. Meyer und ähnliche anderer Autoren.

Ich habe einmal Plattenepithel in den äusseren Muskelschichten des Blasenhalses in Höhe des vorderen Vaginalgewölbes gefunden und mir die Frage vorgelegt, ob auch auf anderem Wege, als dem eben genannten Ectoderm zwischen die Beckenorgane geraten kann. Ich muss jedoch die Antwort schuldig bleiben und halte auch die Frage für hinfällig gegenüber der viel näheren Annahme, dass das Plattenepithel von dem der Scheide abstamme. Der Fall bietet noch anderweitiges Interesse und wird deshalb später beschrieben.

Wenn es nun auch nicht wahrscheinlich ist, dass Ektodermteilchen des Oefteren so tief am Wolff'schen Gang liegen, dass sie bis in den Uterus gelangen, so könnte es doch wohl ausnahmsweise vorkommen.

Nunmehr kommen wir zu den näherliegenden Möglichkeiten einer Epithelverirrung in das Myometrium.

Coelomepithel.

Ich habe bereits in den einleitenden Bemerkungen über Keimverirrung und Organverirrung die Vielseitigkeit des Coelomepithels hervorgehoben, da sich aus ihm die Urnierencanälchen, das Eierstocksepithel und der Müller'sche Gang in kurzer Zeit herausbilden, während die übrigen Partien zum Bauchfellüberzug als Endothel verwandt werden. Ich habe auch zugegeben, dass das Peritonealendothel seinen epithelialen Charakter latent bewahren und auf bestimmte Reize zum Wachstum angeregt ein Gewebe bilden kann, welches auch ohne einen bestimmten Organ-Typus zu repräsentiren, als eine epitheliale Bildung erscheint. Es sind ja epitheliale Gebilde öfters bei Erwachsenen an den Tuben und Lig. lat. subserös und intraserös gefunden worden und von den Autoren auf das Peritonealendothel zurückgeführt worden. Am Lig. lat. der Kinder habe ich nunmehr Wucherungen des Peritoneal-Epithels gesehen und zwar sowohl oberflächliche, als auch Wucherung in die Tiefe. Die Oberflächenwucherungen des Peritoneal-Epithels habe ich selten gesehen; in einem Falle bei einem neugeborenen Mädchen (Sign. Foet. CVII) in grosser Ausdehnung, an einer 0,6 langen Strecke sogar auf 0,15 Höhe. Bemerkenswert ist, dass zwar in den tieferen Lagen die Zellen in epithelialer Anordnung liegen, dass dieselbe aber

in den oberen Schichten kaum zu erkennen ist. Die Zellen sind polygonal, nicht viel grösser als Leucocyten, das Protoplasma hell, die Kerne ebenfalls polygonal mit reichlichen Chromatinkörnchen.

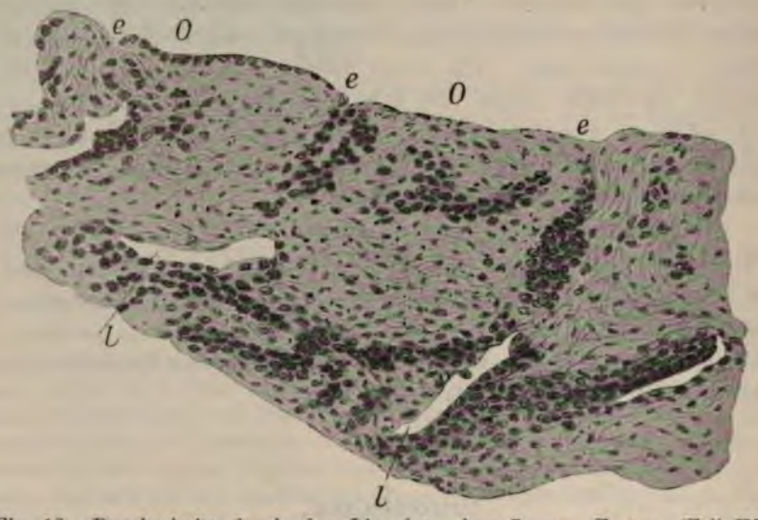

Fig. 12. Durchschnitt durch das Lig. lat. eines 7 mon. Foetus (Fall XV) an der Stelle, wo Mesovarium und Lig. ovarii propr. aneinandergrenzen. O = Oberfläche des hinteren Peritonealblatts des Mesovariums; kubisches Oberflächenepithel, teilweise abgefallen senkt sich an den mit e, e, e bezeichneten Stellen in die Tiefe. Einzelne Zellzüge schliessen sich den Lymphspalten = l an.
Zeiss Oc. 1 Obj. E. Vergr. 280 f.

Die Wucherung des Peritonealepithels in die Tiefe des Lig. lat. habe ich oben bereits (Fall XV) bei einem 7 monatlichen Foetus beschrieben, und füge hier die Abbildung (Fig. 12) zu diesem Falle ein, welcher typisch genannt werden kann. Ich bringe ferner nachstehend einen Fall, in welchem ich eine peritoneale Epithelwucherung in das subseröse Bindegewebe des Isthmus tubae beim Neugeborenen gefunden habe. Dieser Fall wird ausführlicher geschildert, weil er wegen einer anderen Abnormität schon am Schlusse des vorigen Capitels erwähnt wurde.

Accessorische Nebennieren im Lig. lat. Einsenkung der Peritonealepithels am Isthmustubae. Fortsetzung des Eierstocksepithels im Lig. propr. ovarii bis auf den Uterus. Plattenepithel-Insel in den äusseren Muskelschichten des Blasenhalses.

Neugeborenes Mädchen. (Sign..Foet. LXVI.) Starker Uterus, 3,4 lang, 1,8 breit 1,15 dick. Portio 1,5 cm im Durchmesser. Physiologisches Ektropion.

Ein kleiner, fast kugliger Knoten von ca. 1½ bis 2 mm Durchmesser befindet sich intraperitoneal nicht weit vom Rande des Ligam. infundibulo-ovaricum (accessorische Nebenniere). Die Tuben sind verhältnismässig ziemlich kurz, 20 mm. Die Ovarien schmal und lang 18 mm, inseriren mit sehr kurzem Lig. ovar. propr. tiefer, als normal und sehr breitbasig am Uterus. Die Parametrien inseriren breit an den Uteruskanten.

Mikroskopisch: Die Tuben sind normal; die Ovarien ebenfalls. Nur ist auffällig, dass rechterseits das Eierstockgewebe sich in dem überaus kurzen Ligamentum proprium bis auf die Dorsalwand des Uterus selbst fortsetzt.

Ferner ist besonders eine Stelle der hinteren Tubenwand am Isthmus, hart am Uterus, also nahe dem Ostium uterinum hervorzuheben; die Serosa hat hier einen Epithelbezug kubischer Zellen, welche allmählich platter werdend medial auf den Uterus sich fortsetzen. Von diesem kubischen Epithel (Fig. 13) geht an einer Stelle ein mehrschichtiger, solider 0,4 langer keulenförmiger Zellenstrang in die subseröse Bindegewebschicht des Isthmus tubae parallel zur Oberfläche aus. Die Zellen am Ursprungsort nicht anders geordnet, als das Oberflächenepithel, werden in der Tiefe mehr polygonal und von verschiedener Grösse; ebenso nehmen die Kerne an Umfang zu.

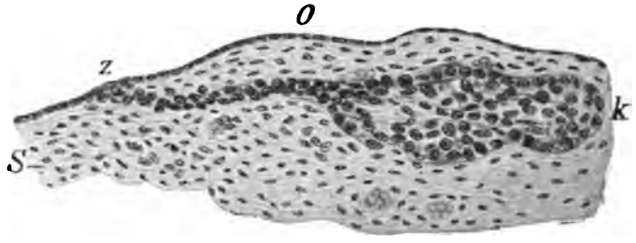

Fig. 13. Peritoneale Oberfläche = O der hinteren Tubenwand am Isthmus hart am Uterus, also nahe am ostium uterinum von einem neugeborenen Mädchen (Sign. Foet. LXVI.). Von dem teilweise kubischen Peritoenalepithel geht bei Z. ein Zellstrang in das subseröse Gewebe = S parallel zur Oberfläche mit keulenförmigem Ende = k.
Zeiss. Oc. 1. Obj. E. Vergr. 280 f.

Das Epoophoron beiderseits mittelmässig erhalten, in der rechten Mesosalpinx erstreckt sich der Hauptcanal medialwärts näher an den Uterus als normal. Der Hauptcanal ist relativ in nicht grösserer Ausdehnung, als normal erhalten, denn die Mesosalpinx ist hier abnorm kurz ebenso wie die Tube.

Das rechte Epoophoron setzt sich direkt in das Mesovarium fort und bildet hier parallel zur Wurzel des Ovariums (Hilus) einen langen Markstrang; das Lumen verschwindet fast spurlos: in dem spindelzelligen Bindegewebszuge ist das niedrige, oft ganz verkrüppelte Epithel in schmalen Strängen nur bruchstückweise zu verfolgen; nur hier und da ist das Epithel noch besser erhalten, wo ein Lumen geblieben.

Die accessorische Nebenniere befindet sich an der makroskopisch genannten Stelle; die lateralsten Enden der Epoophoronkanälchen umgeben den medialen Teil der Nebenniere. Das Knötchen 1,40 zu 1,125, oval besitzt

ringsum eine Kapsel und eine schmale nur 0,09 bis 0,22 messende Rindenschicht, welche meist allmählich und ohne scharfe Grenze in die breite Markschicht übergeht. Die Zellen der Rindenschicht unterscheiden sich ausser durch ihre Anordnung in radiär gestellten Balken auch durch ihre mehr rundliche Gestalt, intensivere Farbe und viel geringere Grösse von den Zellen der Markschicht, welche sehr gross, polygonal und schwach gefärbt sind. Ein ungewöhnlich zartes Maschenwerk faserigen Bindegewebes wird von sehr feinen Kapillaren durchzogen, welche zu einem centralen Venenstämmchen versammelt das Knötchen an seiner unteren Seite verlassen.

Ein zweites, nur mikroskopisch sichtbares, flaches Knötchen von 0,27 Dm. (grösste Fläche) liegt etwas näher der Tube, dem grossen Knötchen benachbart ebenfalls nahe dem Lig. infundib. ovaricum und zeigt denselben histologischen Aufbau im Kleinen.

Die Uterusschleimhaut des Corpus ist ausserordentlich regelmässig gebaut. Der Typus der Längsfaltung mit alternirenden Ausstülpungen, wie ich (1) sie beschrieben. Das Schleimhautbindegewebe besonders in den inneren Schichten zellarm. Auch im oberen Teil der Cervix ist die Schleimhaut nach demselben Modus typisch gebaut, mit der ungewöhnlichen grossen Zahl von 3 bis 4 Windungen und entsprechender Anzahl von Ausstülpungen. Erst in der Portio ist die S-Form vorhanden; unter schnell nach unten zunehmender Ausdehnung des Lumens nach den Seiten zu, kommt es zum Ektropion und starker physiologischer Erosion rings um den äusseren Muttermund.

Auf einigen Querschnitten durch den obersten Teil der Harnröhre und untersten Teil der Portio fand ich in der dem Blasenhals angehörigen äusseren Muskelschicht einen drüsig gelappten Haufen aus geschichtetem Plattenepithel bestehend, ganz dem Plattenepithel des Vaginalgewölbes gleichend. An einigen Stellen ist das Plattenepithel zum Teil ausgefallen, und liegt dann in einem von dem basalen Cylinderepithel bekleideten Raum; ob aber ein nicht künstlicher Hohlraum in diesem gelappten Epithelhaufen existirt haben mag, kann ich nicht feststellen. Der Haufen ist 1,05 lang und 0,36 breit. Die nächste Entfernung bis zum Epithel der Urethra beträgt 0,75 und bis zum vaginalen Plattenepithel 1,8.

Die Autoren, welche derartige Epithelhaufen und auch Cysten am Lig. lat. und an der Tube auf das Peritonealendothel zurückführten (ich glaube Fabricius (52) war der erste) haben angenommen, dass unter dem Reize adhäsiver Entzündungen das Peritonealendothel erst den epithelialen oder sagen wir epithelioiden Character annehme. Unsere Befunden beweisen zum mindesten, dass diese Umwandlung nicht erst später stattzuhaben braucht, sondern angeboren sein kann. Aschhoff (53) hat an der Ansatzstelle des Ligament. rotund. an der Uteruswand Einstülpungen des Peritonealepithels bei einem 30 cm langen Foetus gesehen.

Ich kann die Deutung dieses Befundes als richtig anerkennen, wenn es sich nicht nur um eine Faltenbildung von Lig. lat., wie sie an dieser Stelle sehr häufig ist, handelt. — Freilich pflegt in solchen Falten wie überall das Oberflächen-

endothel höheren, meist kubischen Zellen Platz zu machen, was durch die verringerte Spannung an der Oberfläche dieser Falten erklärt ist. Solche Faltenbildung, besonders am Isthmus tubae und dem darunter liegenden Teil des Lig. lat. sieht man thatsächlich öfters schon bei jüngeren Foeten, und ich glaube, dass in solchen etwa frühzeitig verklebten Falten das Coelomepithel seinen epithelialen Charakter meist bewahrt. Am Uterus bei der Neugeborenen besteht das Serosa-Epithel oft noch und zwar immer an den seitlichen Partien der Vorder- und Hinterwand aus kubischen Zellen, und zuweilen sieht man kleine Einsenkungen derselben in die Tiefe, scheinbar durch verklebte Falten entstanden. In Fig. 14 bilde ich vom Corpus uteri einer Neugeborenen (Sign. Foet. XIX) eine Stelle der vorderen Oberfläche ab, welche eine noch offene, 0.063 tiefe Einsenkung des Serosa-Epithels in die Uteruswand darstellt, und neben ihr einen Zellhaufen, welcher höchst wahrscheinlich auf einen Teil dieser Einsenkung zurückzuführen ist. Die Zellen der Einsenkung auf der einen Seite mehr endothelial, sind auf der anderen Seite kubisch epithelial angeordnet, mit grossen etwas unregelmässigen Kernen. An benachbarten Stellen der abgebildeten Partie ist die Oberfläche mit kubischem Epithel bedeckt. Da ich wiederholt bei Erwachsenen subseröse Drüsen und Cysten auch ohne peritoneale Adhäsionen am Uterus gefunden habe, so ist mir der soeben geschilderte und abgebildete Befund am kindlichen Uterus besonders wertvoll erschienen.

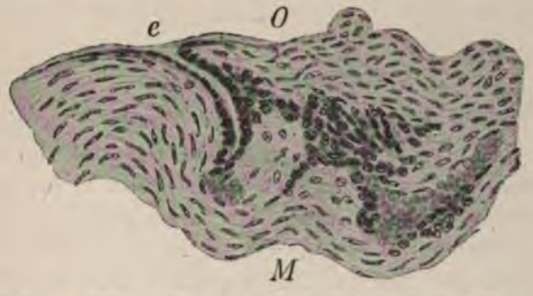

Fig. 14. Stelle aus der vorderen Oberfläche = O eines Corpus uteri von einer Neugeborenen (Sign. Foet. XIX). Bei e senkt sich das Peritonealendothel zu einem epithelialen Schlauch in die Tiefe; von ihm aus gehen nach rechts solide Epithelmassen noch tiefer in das Myometrium = M.
Zeiss. Oc. I. Obj. E. Vergr. 280 f.

Wenngleich es nun feststeht, dass das Serosa-Epithel drüsenartige Einsenkungen in den Uterus und späterhin intraseröse

und subseröse Cysten und Drüsen bilden kann, so bezweifle ich dennoch, dass sich grössere Wucherungen aus ihnen entwickeln können. Das Epithel dieser Drüsen ist immer etwas minderwertig und verdient deshalb des öfteren nur den Namen epithelioider Zellen. Ich bin jedoch überzeugt, dass diese Drüsen den Kristallisationspunkt kleiner Myome bilden können. Ich erinnere nur an Orloff's (54) Befunde.

Man könnte nun die Frage aufwerfen, ob die Einsenkungen von der Oberfläche her (sei es am Lig. lat. oder am Uterus) ausnahmsweise nicht einmal einen anderen Charakter, als den des Serosa-Epithels besitzen können, z. B, Eierstocksepithel oder Urnierenepithel. Ich glaube diese Frage nicht anders als durch einen Hinweis auf die allgemeinen Bemerkungen beantworten zu können; nur die in unmittelbarer Nachbarschaft und nur die zu gleicher Zeit mit den normalen Einstülpungen entstehenden accessorischen Einstülpungen des Coeloms können als wirkliche accessorische Organe anderes Epithel als Peritonealepithel tragen. Alle nachträglich entstandenen Einstülpungen der Coelomoberfläche bewahren bei Foeten den Charakter des ursprünglichen Coelomepithels, also meist epithelioiden Charakter, welcher aber bei Erwachsenen bis zu einem gewissen Grade epithelial genannt werden kann. Dagegen ist es sehr wohl möglich, dass gerade in frühzeitigen Faltenbildungen oder Einstülpungen des Coelomepithels Urnieren- und Eierstocks-Epithelien secundär eingeschlossen werden.

Eierstocks-Epithel.

Man hat die verschiedensten am Lig. lat. der Erwachsenen gemachten Befunde von soliden Zellhaufen bis zu Cysten auf Eierstocks-Epithel zurückgeführt. Ich weiss nicht, wer zuerst diese Genese in Frage gezogen hat. Jedenfalls hat Waldeyer (22) schon 1870 von Cysten, welche im Lig. lat. entfernt vom Paroophoron liegen, gesagt: „Es liegt nun sehr nahe, das Keimepithel und partielle lokale Einstülpungen desselben für die Genese dieser Cysten zu verwerten.“ Das Vorkommen eines dritten Eierstocks ist bekannt, und ich habe schon in den allgemeinen Bemerkungen darüber gesprochen, auch habe ich erwähnt, dass das Eierstocks-Epithel die Waldeyer'sche Linie nicht immer innehält; ich habe diese Beobachtung dreimal bei Kindern gemacht und in einem Falle eine kleine ovarielle Appendix

am Lig. propr. ovar. gefunden (Vergl. ferner den Fall im vorigen Capitel. S. 91). Es ist aber nicht etwa nur die Oberfläche des Lig. lat. in solchen Fällen vom Eierstocks-Epithel überzogen, sondern es senkt sich von ihm aus auch Ovarial-Gewebe in die Tiefe. (Siehe Fall XVI.) Auch Aschoff hat einen solchen Befund. Dagegen kann ich keinen einzigen Befund anführen, in welchem Ovarial-Gewebe für secundär versprengt anzusehen wäre. Die ureier-ähnlichen Zellen Minot's, welche Nagel ebenfalls im Coelom gesehen hat, unterstützen meiner Meinung nach keinesfalls die Annahme einer secundären Ovarialversprengung. Wenn es sich nicht um Produkte der Präparation handelt, so sind diese ureier-ähnlichen Zellen vermutlich abgestossene, lebensunfähige Zellen. Die Voraussetzung einer secundären Dystopie von Seiten der Ovarien ist bei Foeten bisher durch keinen Befund zu rechtfertigen. Theoretisch stünde der Annahme freilich nichts im Wege, das Ovarial-Gewebe auch einmal im Uterus zu finden wäre, und ich verweise auf die Schlussbemerkung des vorigen Kapitels.

Epithelverirrung vom Müller'schen Gang bezw. Uterus selbst.

Wenn wir jetzt die Müller'schen Gänge selbst und den aus ihnen entstehenden Uterus auf die Möglichkeit einer von seinem Epithel ausgehenden Dystopie prüfen, so werden wir wiederum unser Einteilungsprincip aufrecht erhalten.

1) Die primär accessorische Anlage Müller'scher Gänge.

Die Richtigkeit der von Nagel (33) geschilderten Entstehung des Müller'schen Ganges aus einer Einstülpung des Coelomepithels anerkannt, können wir als eine primär accessorische Anlage des M. G. oder als doppelten Müller'schen Gang nur eine eben solche Einstülpung gelten lassen. Wie diese Neben-einstülpung sich weiterentwickelt, d. h. ob sie nur ein Fimbrienende oder eine ganze Tube darstellt, oder die Verdoppelung gar noch tiefer abwärts reicht, und ob diese Nebentube mit der Haupttube am Ende communicirt, oder nicht, das kommt überhaupt nicht in Frage.

Ueber Nebenöffnungen der Tube, also accessorische Ostien und über die Cysten in Fimbrien des Tubenostiums spreche ich hier nicht.

Wenn eine primäre Einstülpung des Coelomepithels an der von Nagel bezeichneten Stelle (Proximaler Teil einer an der

Aussenseite des Wolff'schen Körpers belegenen Coelomepithel-Verdickung) bei einem jungen Embryo doppelt erscheint, wie in einem Falle von Nagel, ohne dass Beziehungen einer der beiden Einstülpungen zum Wolff'schen Gang bestehen, so ist kaum eine prinzipielle Einwendung mehr möglich. Auch die bei Erwachsenen in seltenen Fällen gefundenen Doppeltuben lassen sich mit grösster Wahrscheinlichkeit auf primäre Doppel-Anlage zurückführen. Keppler(38), Falk(39), Kossmann(40), Pean(41), Pick(42) haben solche unzweifelhaften Fälle beschrieben, es existirt indes keine einzige Beobachtung von Verdoppelung eines Müller-schen Ganges abwärts vom Ligamentum rotundum.

Die bekannten, gestielten Hydatiden, trichterförmige und geschlossene, und die ungestielten Cysten der Ala vespertilionis hat Kossmann zumeist als accessorische Tuben auffassen zu müssen gemeint, ohne die Parovarialcysten gänzlich zu leugnen. Kossmann glaubt, dass ein grosser Teil der Parovarialcysten der Erwachsenen auf diese accessorischen Tuben zurückzuführen seien, und nennt sie Hydroparasalpingen. Daraus ist, ich weiss nicht von wem zuerst, der Ausdruck „Parasalpinx" anstatt der „accessorischen Tuben" entnommen worden, ein Ausdruck, welcher in Analogie zu Paroophoron, Paranephros etc. gebildet eine Norm präjudizirt, während das fragliche Gebilde eine entwickelungsgeschichtliche Abnormität ist und deshalb besser als „accessorische Tube" bezeichnet wird. Aus demselben Grunde ist der Ausdruck „Nebentube", welche Kossmann gebraucht, zu verwerfen.

Ampt (43) hat sich Kossmann's Ansicht angeschlossen, während andere Autoren dieselbe nicht annehmen. Früher wurden die fraglichen Gebilde anders aufgefasst.

Nach Rockitansky (44) und nach Hennig (45) handelt es sich bei diesen Gebilden um gestielte Teile des Parovariums, welche platzen und durch Prolabierung „ein Büschel zarter Fransen" erhalten. Roth (46) hält sie ebenfalls für Parovarial-anhänge, aber für von vornherein offene, also Coelomepithel-einstülpungen.

Rossa (47) hat sich neuerdings dahin ausgesprochen: „Mir scheint die Beziehung zum Parovarium resp. der Urniere eine so charakteristische, dass ich glauben möchte, dass die meisten dieser Anhänge wohl aus ursprünglichen Kommunikationen der-selben mit der Leibeshöhle (Roth) oder aus pathologischen Coelomepithel-Einstülpungen dieser Gegend (Peters) hervor-gegangen sind, während der Ursprung aus überzähligen Tuben-

anlagen (Kossmann) deshalb unwahrscheinlich erscheint, da wirklich Nebentuben so überaus selten sind."

Ich muss mich ebenfalls aus verschiedenen Gründen gegen Kossmann wenden; zunächst muss ich Rossa beistimmen, dass ein zu Ungunsten Kossmann's auffallendes Missverhältnis zwischen den häufigen kleinen Anhängen und den seltenen wirklichen Nebentuben besteht; zweitens kommen diese offenen Anhänge auffallend oft gleichzeitig mit geschlossenen Anhängen, aber auch ohne diese, meist an jener Stelle der Mesosalpinx vor, wo das laterale Ende des Epoophorons besonders weit und dickwandig ist, und wo bei Neugeborenen nach meinen Erfahrungen das Epoophoron sehr häufig mit einer cystischen Erweiterung abschliesst.

Vor allem bestimmt mich aber eine Erfahrung, den alten Standpunkt Rockitansky's zu vertreten, nämlich die Erfahrung, dass man bei Foeten oft am Fimbrienende geschlossene Anhänge (gestielte Morgagni'sche Hydatiden) und sehr oft ungestielte intraligamentäre Cysten am proximalen Ende des W. G. findet, während ich offene Hydatiden oder epitheliale Einstülpungen daselbst nicht ein einziges Mal gefunden habe. Da ich auf diese Bildungen noch bei der Besprechung des Epoophoron zurückkomme, so will ich mich darauf beschränken zu sagen, dass kein histologisches Entscheidungsmerkmal zur Zeit existirt, und dass, obgleich ich sekundäre Abschnürungen des Tubenepithels zu Cysten auch kenne, ich die gestielten Anhänge wegen ihres typischen Sitzes meist für Teile des Epoophoron ansehen muss.

Ich betone also nochmals, dass ich primäre Verdoppelung der Tuben-Anlage für pathologisch und zwar für eine sehr seltene Abnormität halte, und dass ich die Bezeichnung „Nebentube" oder „Parasalpinx" nicht annehmen kann.

Wie steht es nun mit der Auffassung von mehrfachen Coelomepithel-Einstülpungen in verschiedenen Regionen als „Parasalpingen", und wie vor allen Dingen muss man sich zu der Annahme Kossmann's stellen, der zufolge Müller'sche Nebengänge auch im Uterus und zwar häufig vorkommen müssten? Eine scheinbare Bestätigung dieser Ansicht liefert ein von Peters (70) gemachter Befund bei einem 25,5 mm langen Embryo,

„indem an dem äusseren Rande der Urnierenleiste sich zahlreiche, teils mit dem Coelom durch einen kurzen Hohlgang kommunizierende, teils erst in ihren ersten Anfängen angelegte Coelomepithel-Einstülpungen, kleine kurze Blindsäcke resp. Lumina vorfinden, die weder mit dem Müller'schen

Gang noch mit dem Wolff'schen Gang und den Urnierenkanälchen in irgend einer Kommunikation oder Beziehung stehen.

Was die Deutung dieser Gebilde anlangt, so kann man sie, ihre Persistenz vorausgesetzt, als die embryonale Anlage von späteren Cysten im Ligament, oder als Parasalpingen auffassen. Dass diese Coelomepithel-Einstülpungen mit accessorischen Tubenostien nichts zu thun haben, bedarf wohl kaum der Erwähnung und ist aus ihrer Situation zum Müller'schen Gange klar."

„Die abnormen Coelomepithel-Einstülpungen können die Anlage von Parasalpingen sein, können auch zu anderen pathologischen Cysten am Ligament Veranlassung geben."

Was zunächst die Deutung betrifft, so geht aus den Worten „Abnormen Coelomepitheleinstülpungen" und „anderen pathologischen Cysten" hervor, dass Peters etwas Pathologisches in seinem Befund erblickt; er hätte nach meinem Dafürhalten aus diesem Grunde den Ausdruck „Parasalpinx" vermeiden sollen. Offenbar ist nun Peters selbst nicht überzeugt gewesen, dass seine Einstülpungen ein dem Epithel des Müller'schen Ganges gleichwertiges Epithel tragen, sonst hätte er nicht die Möglichkeit offen gelassen, dass auch „andere pathologische Cysten" daraus werden könnten. Freilich ist diese Umschreibung seiner Zweifel über die Natur der Epitheleinstülpungen nicht geeignet erkennen zu lassen, zu welcher Meinung Peters mehr neigt, und leider geht aus der kurzen Beschreibung nicht hervor, in welcher Höhe die Einstülpuugen gefunden wurden, so dass wir diesen Fall nicht einmal der speziellen Kritik unterziehen können, ob die Einstülpungen ihrem Sitze nach überhaupt mit dem Müller'schen Gange verwandt zu sein beanspruchen dürfen.

Kossmann (49) machte in der Diskussion zu meinem Vortrage „Ueber die Genese der Adenomyome etc." darauf aufmerksam, dass in einigen Präparaten, welche ich als Drüsen im Myometrium bezeichnete, das betreffende epitheliale Gebilde verhältnismässig zu gross sei, „als dass man eine Entstehung aus den eigentlichen Drüsen des Uterus für wahrscheinlich halten könne."

Obgleich ich, wie wir nachher noch sehen werden, daran festhalte, dass „abgesprengte Drüsen" vorkommen können, so bin ich doch für gewisse Fälle, wie ich mich besonders hervorzuheben verpflichtet fühle, von jener Ansicht zurückgekommen und fasse sie jetzt nicht als einen bereits vorher zur Drüse ausgebildeten und dann abgesprengten Teil der Schleimhaut, sondern als eine im früheren Embryonalleben erfolgte, secundäre Absprengung des Müller'schen Ganges auf. Ich werde auf diesen Punkt noch ausführlich zurückkommen, wollte ihn jedoch hier bereits anführen,

um der von der meinigen prinzipiell verschiedenen Auffassung Kossmann's gegenüber keine Unklarheit obwalten zu lassen.

Kossmann hat nämlich in Bezug hierauf die Meinung geäussert, „dass es sich hier sehr wahrscheinlicher Weise um accessorische Bildungen handelt, um Lumina, die gesondert für sich aus einer Einstülpung des Coelomepithels entstanden sind, also um Analoga der Nebentuben, gewissermassen um accessorische Uteri", weiterhin sagt Kossmann: „Jedenfalls wird man freilich einen ganz sicheren Beweis für diese meine Vermutung nur erbringen können, wenn man in noch bedeutend jüngeren Entwickelungsstadien, wo also von Drüsenbildung noch nicht die geringste Spur vorhanden ist, etwa ebenfalls solche unabhängigen Lumina neben den eigentlichen Müller'schen Gängen findet."

Ich habe hierauf zu erwidern, dass ein unabhängiges Lumen neben den M. G. erstens nicht aus einer gesonderten „Coelomepitheleinstülpung" entstanden zu sein braucht, sondern eine secundäre Absprengung der M. G. in früherer Zeit sein kann, und zweitens, dass, wenn einmal wirklich eine Coelomepitheleinstülpung neben den Müller'schen Gängen, etwa in Höhe ihres uterinen Abschnittes, gefunden würde, wir garnicht das Recht hätten, dieselbe als „accessorischen Uterus" zu bezeichnen und als „Analoga der Nebentuben" anzusehen.

Der Uterus entsteht nicht als eine selbstständige Einstülpung, sondern durch Längenwachstum und als Fortsetzung des (späteren) Tubenteils der Müller'schen Gänge; mit welchem Rechte frage ich, deshalb möchte wohl jemand eine abnorme Coelomepitheleinstülpung als accessorischen Müller'schen Gang bezeichnen, wenn diese Einstülpung nicht unmittelbar neben der normalen Einstülpungsstelle des Müller'schen Ganges liegt?

Mit welchem Rechte würde man auf die fernliegende Vermutung kommen, dass ein gleichgeartetes Epithel, wie das, aus welchem sich der M. G. bildet, unvermittelt an einer entfernten Stelle auftreten soll? Welchen Schatten eines Beweises könnte man dafür anführen, dass eine ungewöhnliche Coelomepitheleinstülpung bei Embryonen eine bestimmte Epithelart trägt? Es läge doch wahrlich näher, in solchen Fällen an die Einstülpungen von Urnierencanälchen zu denken, welche nicht auf eine einzige kleine Stelle beschränkt sind, wie der Müller'sche Gang, sondern an der ganzen Urnierenleiste abwärts sich bilden und abnormer Weise einmal offen bleiben könnten. Selbst wenn man mit Peters annehmen wollte, dass die abnormen Coelomepitheleinstülpungen

seines Falles viel später entstanden seien als die der Urniere, weil sie noch offen sind, so läge die Annahme einer abnormen Fähigkeit des im übrigen normalen Coelomepithels (Peritonealendothels) Einstülpungen zu bilden reichlich so nahe, wie die Theorie der Parasalpingen und accessorischen Uteri.

Den bekanntesten Typus überzähliger Organanlagen stellen die überzähligen Finger und Zehen dar. Selbst rudimentäre Hautklumpen nennt man, wenn sie sich nur neben den übrigen Fingern befinden, rudimentäre überzählige Finger, dagegen würde man eine ähnliche Appendix der Haut an anderen Partien der Extremitäten niemals für einen überzähligen Finger halten. Dasselbe Prinzip müssen wir, wie für alle Organe, so auch für den Müller'schen Gang gelten lassen, nämlich: Nicht jede Stelle des Coelomepithels besitzt wie jene von Nagel angegebene proximale Stelle der His'schen Coelomepithelverdickung an der Urniere die spezifische Eigenschaft einen Müller'schen Gang zu bilden; wir haben nicht die Berechtigung, Coelomepitheleinstülpungen an anderen Stellen für Nebentuben oder accessorische Uteri zu halten, denn jede andere Stelle des Coeloms könnte ebenso gut oder viel eher darauf Anspruch erheben Urnierenepithel, oder Keimepithel zu besitzen, als Müller'sches Epithel.

Wenn sich ein Organgewebe nicht durch ganz eindeutige, specifische Eigenschaften legitimirt, so können wir überzählige Organanlagen höchstens in unmittelbarer Nachbarschaft der normalen Organanlage, aber nicht an beliebiger Stelle supponiren.

So gern ich also die Möglichkeit theoretisch zugebe, dass bei den seltenen Fällen von doppelter Tubenanlage einmal die Fortsetzung einer solchen Anlage weiter abwärts vom Lig. rotund. vielleicht vorkommen könnte, obgleich solche Fälle unbekannt sind, so sehr muss ich dagegen Verwahrung einlegen, dass ein ungewöhnliches Lumen im Uterus als accessorische primäre Anlage anzusehen sei, wenn nicht eine reguläre dritte Tube mit diesem Lumen zusammenhängt.

Wenn ich somit für meine Fälle von Epithelbildungen im Myometrium die Annahme einer primären accessorischen Anlage Müller'scher Gänge völlig ausschliessen muss, so bleibt uns jetzt die Frage, wie wir uns zu der Annahme secundärer Epithelabsprengungen der Müller'schen Gänge bezw. des Uterus zu stellen haben.

2. Secundäre Epithelabsprengungen der Müller'schen Gänge bezw. vom Uterus.

Wir müssen, wie ich oben bereits andeutete, unterscheiden

a) Absprengungen vom Epithel der Müller'schen Canäle bezw. des Uterus vor Ausbildung von Drüsen der Schleimhaut,

b) Absprengungen von Drüsen der fertigen Uterusschleimhaut älterer Foeten.

Ich werde zunächst die unter a) genannte Art der secundären Absprengungen vorführen, werde aber am Schlusse dieses Kapitels, um Wiederholungen zu vermeiden, nicht umhin können den unter b) genannten Modus differentialdiagnostisch mit a) in Paralelle zu stellen.

Das Zustandekommen von Epithelabsprengungen der Müller'schen Gänge vor und während ihrer Vereinigung kann man sich auf mehrere Arten vorstellen, nämlich durch Unregelmässigkeiten an dem distalen Ende des M. G. während seiner frühesten Ausbildung, sodann durch Adhäsion einzelner Teilchen des M. G. an seiner Nachbarschaft und drittens durch Unregelmässigkeiten beim Zusammentreffen beider M. G., also bei ihrer Vereinigung zum Uterus.

In der Zwischenzeit von der vollendeten Vereinigung der Canäle an bis zur Bildung von Drüsen kann ich mir kein störendes Moment denken, welches Schleimhautabsprengungen zur Folge haben könnte.

So lange die Müller'schen Gänge nur dünne Fäden sind, ist die Möglichkeit einer Epithelabsprengung sehr leicht verständlich, während der Entwickelung können geringe Abweichungen von der Längsachse bei der Anbildung neuer Zellen am unteren Ende des M. G. zur Epithelversprengung führen. Ja, ich kann mir vorstellen, dass eine einzige Zelle des abwärtswachsenden M. G., aus ihrer Richtung gebracht, einen Seitenspross hervorrufen kann, welcher später als Schlauch durch das wachsende Bindegewebe von dem Müller'schen Canal abseits gedrängt wird. — Hierdurch liesse sich z. B. der schon oben erwähnte Befund einer Insel von Plattenepithel in der Musculatur des Blasenhalses (S. 90), erklären, wenigstens ist nach der Aehnlichkeit des Epithels mit dem der Vagina und nach dem Sitze kaum eine andere Deutung möglich. Ferner kann man sich vorstellen, dass ein Teilchen des M. G. abnorm fest in einem anderen Organ z. B. der Urniere oder dem Wolff'schen Gang verklebt

und bei der durch weiteres Wachstum bedingten Trennung der Organe von einander ein Teilchen des M. G. dislocirt wird, selbstverständlich könnte hierbei ebenso gut oder auch gleichzeitig ein Teilchen des anderen Organs dislocirt werden, wie von Recklinghausen es für die Urniere annimmt. Darauf kommen wir noch zurück.

Die Dislocation eines Teilchens vom M. G. durch Verklebung mit dem W. G. könnte ja in seiner ganzen Längenausdehnung, also in die Seitenteile des Uterus erfolgen, am leichtesten vermutlich dort, wo die Trennung beider Organe von einander am frühesten und weitesten sich vollzieht, nämlich im oberen Teile des Corpus. In dem als Fall II (S. 2) unter den

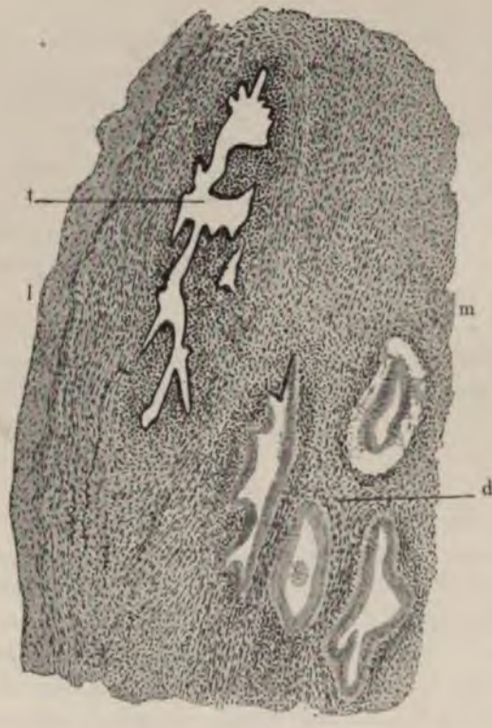

Fig. 15.
Querschnitt durch den Fundus uteri eines neugeborenen Mädchens (Fall II). t = interstitieller Tubenteil mit niedrigem dunklen Epithel. d = Drüsiger Ausläufer vom Tubenwinkel des Uteruscavum ausgehend begleitet den interst. Tubenteil. — Das Epithel der Drüsen ist cylindrisch mit hellem Protoplasma. Der Unterschied im Bindegewebe ist unrichtig wiedergegeben; die den interstitiellen Tubenteil begleitenden Bindegewebszellen sind zwar dunkler tingirt aber länglich spindlig und nicht so dicht wie in der Zeichnung. m = medial. l = laterale Kante des Fundus. v = vorne. Zeiss Oc. I. Obj. aa. 25fache Vergr.

Fällen mit Gartner'schem Gang beschriebenen Uterus einer Neugeborenen fand ich, wie oben geschildert, einen drüsigen Schleimhautausläufer von der linken Tubenecke des Uteruscavum abgehend und den interstitiellen Tubenteil an der unteren (früheren lateralen) Seite begleitend. (S. Fig. 15.)

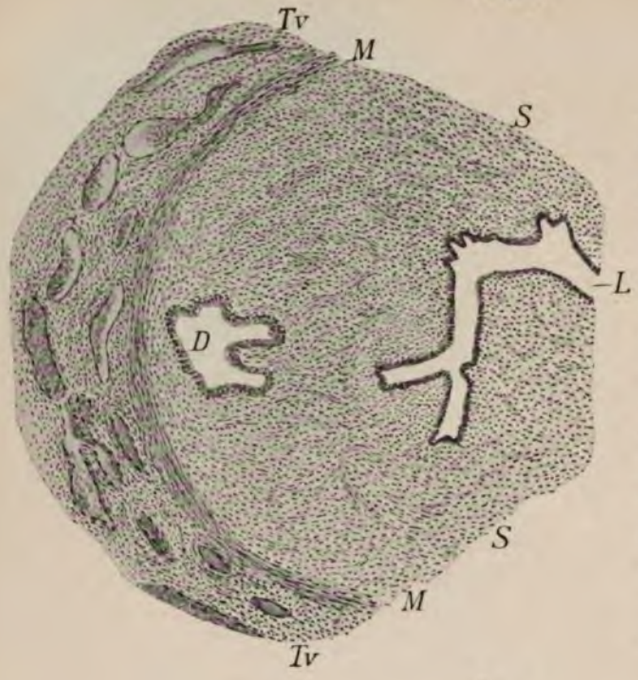

Fig. 16.

Querschnitt durch den oberen Teil des Corpus uteri (rechte Seitenwand) eines neugeborenen Mädchens (Fall V). L = Lumen des Uterus. S = Schleimhaut. M = Muscularis. Tv = Tonica vasculosa. D = Drüse isolirt im Myometrium bis nahe an die Schleimhaut heranreichend. Der Uebergang des Schleimhautbindegewebes in die Muscularis ist auch im Präparat undeutlich. (Das obere Ende dieser Drüse liegt in der Schleimhaut selbst). Die Drüse enthält zweischichtiges Epithel mit viel hellerem Protoplasma als das der Schleimhaut.

Zeiss Oc. IV. Obj. aa. Vergr. 60fach.

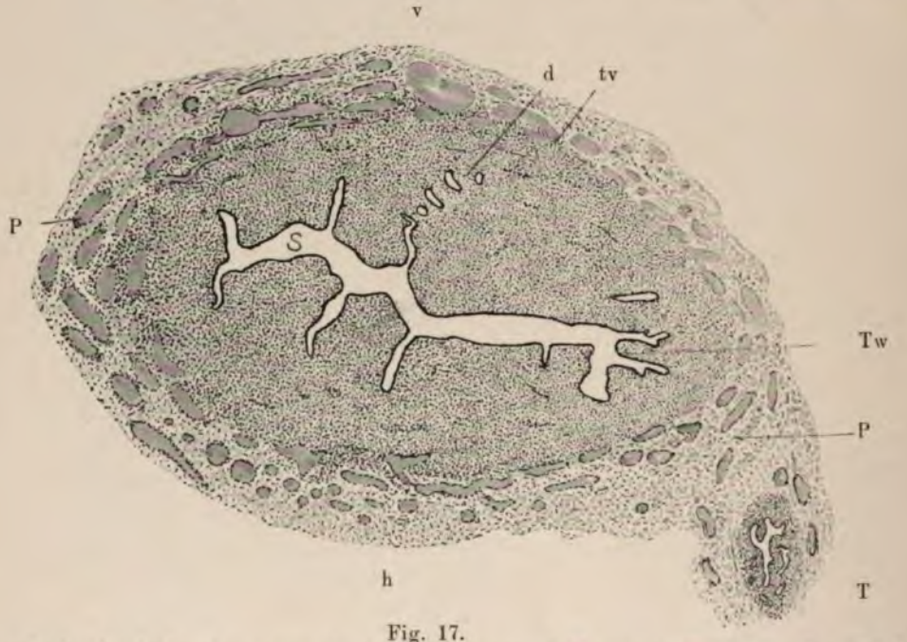

Fig. 17.

Querschnitt durch das Corpus uteri eines Foetus von 7 Monaten. (Fall XV.) Der Schnitt ist schräg ausgefallen, sodass auf der linken Seite die Corpusschleimhaut = S mit dem alternirenden Faltentypus bereits getroffen ist, während die rechte Seite höher oben im Fundus getroffen ist mit der Tubenecke = Tw des Cavum. T = Tubenquerschnitt. P = Parametrium. v = vorne. h = hinten. Von einer der faltigen Vertiefungen geht ein stark gewundener Drüsenschlauch = d viermal durchschnitten in die Vorderwand, sein tiefstes Ende ist von der Tunica vasculosa = tv nur 0,375 entfernt.

Zeiss Lupe a*. Oc. 0.

Verlag von S. Karger in Berlin NW. 6.

Man findet normalerweise nicht einmal bei Erwachsenen, geschweige denn bei Foeten an dieser Stelle Uterusdrüsen gelegen. Da nun im übrigen Bereich des Corpus unseres Falles eine besonders auffällige Drüsenbildung noch nicht bemerkbar ist, und an der korrespondierenden Partie rechterseits überhaupt Drüsen fehlen, so halte ich es, weil sonst die Schleimhautverzweigung gewöhnlich ganz symmetrisch aufzutreten pflegen, im vorliegenden Falle für möglich, dass eine frühere Verzerrung eines Schleimhautteilchens ohne völlige Ablösung vom Cavum erfolgt ist. Merkwürdig bleibt immerhin die Drüsenbildung.

Ferner kommt hier unser Fall V, (S. 6) in Betracht, welcher ebenfalls schon beim Gartner'schen Gang beschrieben wurde, auch hier müssen dieselben Gesichtspunkte in Erwägung gezogen werden. (Siehe Fig. 16.) Man könnte sogar den Umstand, dass die hoch oben in der rechten Seitenwand des Uterus gefundene Drüse völlig isolirt von der Schleimhaut liegt und mit einem Ende bis in das Myometrium ragt, als besonders zwingend für die Annahme einer sehr frühzeitigen Lostrennung ansehen; ich halte indes wie wir noch sehen werden, die völlige Lostrennung fertiger Drüsen vom Epithel der Schleimhaut, also im späteren Foetalleben für leicht möglich, zumal hier nun das umgebende Bindegewebe der isolirten Drüse mit dem übrigen Schleimhautbindegewebe zusammenhängt, ja der grössere Teil der isolirten Drüse noch in der Schleimhaut selbst liegt, so darf man die Annahme der Abtrennung einer fertigen Drüse nicht ohne weiteres ausschliessen. Was mich jedoch hauptsächlich bestimmt, diesen Fall hier einzureihen, also als Loslösung eines Epitheltheilchens in frühester Zeit (vielleicht durch vorangegangene Verklebung des M. G. mit dem W. G.) anzusehen, das ist auch hier wieder der Umstand, dass die übrige schwache Entwickelung der Schleimhaut und ihr fast völliger Drüsenmangel, sowie das Freibleiben der entsprechenden Stelle an der linken Seite nicht gerade für die späte Loslösung einer fertigen Drüse zu sprechen geeignet sind. Ich muss aber hervorheben, dass diese Momente nicht als absolut ausschlaggebend betrachtet werden dürfen, denn es können doch ausnahmsweise an einer oder doch an wenigen Stellen weitreichende Drüsen im foetalen Uterus bei sonst unbedeutend entwickelter Schleimhaut vorkommen, wie der Fall eines Foetus im 7. Monat beweist. (Siehe Fall XV und Fig. 14.)

Die Grösse der isolirten Drüse in Fall V spräche vielleicht auch für eine frühzeitige Ablösung, denn ein frühzeitig versprengtes, nur kleines Teilchen des M. G. kann sich im fertigen

Uterus zu einem recht beträchtlichen Gebilde auswachsen. Andererseits kann man nicht leugnen, dass durch Secretstauungen eine abgetrennte, fertige Drüse ebenfalls ein beträchtliches Volumen annehmen kann.

Nun fragt es sich aber noch, ob unsere isolirte Drüse überhaupt vom M. G. (Uterus) abstammt, oder ob sie nicht von einem anderen Organe in den Uterus gelangt ist, beispielsweise vom Wolff'schen Gang oder der Urniere. Die Möglichkeit einer solchen Versprengung an diese Stelle des Uterus kann man nicht leugnen, vom W. G. am wenigsten, jedoch lehrt sowohl unsere Erfahrung im allgemeinen über den W. G. bei Foeten, als auch ein Blick auf den Rest des W. G. im linken Parametrium unseres Falles die Unmöglichkeit einer solchen Annahme. Der W. G. ist an dieser Stelle ein kleiner, enger, cylindrischer, mit einschichtigem, niedrigen Epithel bekleideter und von einem circulären Fasermantel umgebener Schlauch, Fig. 24, dem gegenüber unsere isolirte Drüse mit ihrem unregelmässig ausgebuchteten Hohlraum und grossen Epithelien geradezu riesenhaft erscheint. Ich halte ihre Herkunft vom W. G. für gänzlich ausgeschlossen.

Wenn ich jedoch die Frage beantworten soll, warum ich die isolirte Drüse nicht als ein versprengtes Urnierenteilchen gelten lassen will, so käme ich um ausschlaggebende Gründe in einige Verlegenheit. — Die Seitenwand des Uterus könnte wohl ausnahmsweise Urnierenreste beherbergen, die Grösse und Gestalt der Cyste spräche nicht dagegen, auch das Epithel, welches sich durch seine Grösse und besonders durch helles Protoplasma von dem der Schleimhaut auszeichnet, kommt sehr ähnlich in den secernirenden Teilen der Paroophoronschläuche bei Embryonen vor, jedoch die Zweischichtigkeit des Epithels spricht garnicht zu Gunsten der Urniere. — Dahingegen ist die Zweischichtigkeit im M. G. in den früheren Monaten des Foetallebens physiologisch zu nennen, und auch bei älteren Foeten findet man gerade in den Drüsen der Uterusschleimhaut zuweilen zweischichtiges Epithel an, wenn auch sonst die Oberfläche einschichtiges besitzt.

Die Differenz der Zellen in Farbe und Grösse steht der Annahme der schleimhäutigen Herkunft unserer Drüse nicht im Wege. Ich habe diese Differenz zwischen dem Epithel der Oberfläche und der Tiefe an der fertigen Schleimhaut älterer Foeten vielfach gesehen.

Auch die Annahme einer frühzeitigen Abtrennung eines Keims vom M. G. wird durch die Epitheldifferenz in diesem

Alter nicht mehr beeinträchtigt; sie ist durch Secretion und Dilatation der Drüse hinreichend erklärt.

Man ersieht aus diesen Erwägungen, welche ich dem Leser nicht ersparen kann, vor allen Dingen die Schwierigkeit, ja fast Unmöglichkeit die Genese einzelner isolirter Drüsen im foetalen Uterus in gewissen Fällen zu bestimmen. Ich hoffe es aber wenigstens wahrscheinlich gemacht zu haben, dass diese isolirte Drüse vom Epithel des M. G. stammt, und möglicherweise durch frühere Adhäsion mit dem W. G. bei der Trennung beider Gänge losgelöst und in die Seitenwand des M. G. dislocirt worden ist. Ich wiederhole, dass diese Annahme nur der theoretischen Erwägung entspringt, dass gerade im obersten Teil des Corpus die Trennung des M. G. vom W. G. besonders früh und ausgiebig erfolgt, und muss hinzufügen, dass ich diese Möglichkeit erst durch einen entsprechenden Befund auf früher embyronaler Stufe für beglaubigt ansehen würde.

Als dritten Modus einer frühzeitigen Epithelabsprengung von den Müller'schen Gängen nenne ich Unregelmässigkeiten während ihrer Vereinigung zum Uterus. Dieselben betreffen, wie sich von selbst versteht, nur die Medianebene des Uterus. Ich bringe in Fig. 18 an einem Querschnitt durch den oberen Corpus-

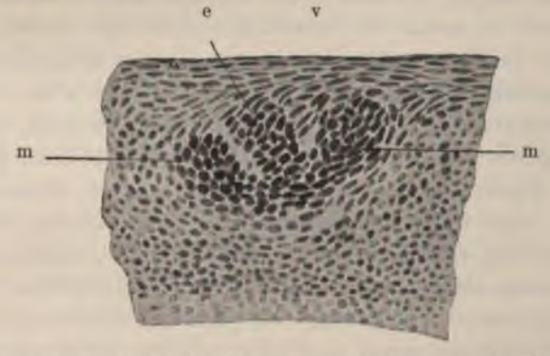

Fig. 18. Querschnitt durch das Corpus uteri eines 3,1 cm langen Foetus. Der Schnitt hat gerade im Flächenschnitt die beiden Müller'schen Gänge = m getroffen, wo sie noch unvereinigt im Fundus einander begegnen und einen Epithelzapfen = e in die Vorderwand = v des Uterus senden. (Von diesem selben Falle stammen die Figuren 9a, b u. c).
Zeiss Obj. E. Oc. I. Vergr. 280fach.

teil eines 3,1 cm (cranio-caudal) langen Foetus besser, als durch Worte dem Leser zur Anschauung, dass schon in früher Zeit Unregelmässigkeiten des Epithels bei der Vereinigung der

Müller'schen Gänge vorkommen. Der Uterus dieses Foetus (Sign. Foet. CVIII) ist im übrigen vollkommen normal, die Canäle sind weiter abwärts bereits zu einem einzigen cylindrischen Lumen verschmolzen.

Wenn bei so jungen Foeten schon derartige Unregelmässigkeiten des Epithels bei der Verschmelzung der Canäle vorkommen, so dürfen wir annehmen, dass im obersten Teile des Corpus, welcher am spätesten zur Ausbildung gelangt, nämlich bis zum dritten Monat besonders häufig derartige Störungen vorkommen, weil dann das Epithel bereits stärker entwickelt ist. Ich (1) habe schon früher dieser Möglichkeit gedacht, und ebenfalls damals eine Abbildung (Fig. 6) gegeben, welche dieselbe unterstützen sollte. Diese Abbildung stellt das unregelmässige Zusammentreffen der Schleimhaut beider Hörner im Fundus uteri eines $9^1/_2$ cm langen Foetus dar, wobei eine nicht unbeträchtliche Epithelausstülpung in die Hinterwand erfolgt. Dass aus dem genannten Grunde im obersten Teile des Corpus bezw. Fundus am leichtesten Unregelmässigkeiten bei der Vereinigung der Canäle vorkommen, und deshalb hier auch leicht epitheliale Teilchen ganz losgelöst werden können, wird wohl ohne weiteres einleuchten und deshalb habe ich auch damals schon diese Möglichkeit einer Epithelabsprengung erörtert. Wir würden dieselbe demnach dann in Frage ziehen, wenn das betreffende epitheliale Gebilde in der Medianlinie des Fundus liegt und wenn es vor allen Dingen auch der Schleimhaut ähnlich ist; denn ohne dieses würde die Lage in der Medianlinie nichts besagen, besonders deshalb nicht, weil auch andere Gebilde zwischen die Müller'schen Gänge bei ihrer Vereinigung gelangen und eingeschlossen werden könnten.

Jetzt ergiebt sich aber eine Schwierigkeit, die ich früher, wie ich bereits oben erwähnte, nicht beachtet habe, nämlich zu entscheiden, ob ein isolirtes epitheliales Gebilde (seine Aehnlichkeit mit der Schleimhaut vorausgesetzt) vor oder bei der Vereinigung der M. G. versprengtsein mag, oder ob es sich um die in späterem Embryonalleben erfolgte Abtrennung einer Drüse von der Schleimhaut handelt. Hier können mehrere Merkmale in Betracht kommen. Die Grösse des versprengten Teiles kann nur dann entscheiden, wenn sie nicht durch cystische Erweiterung bedingt ist, und wenn sie sehr auffallend ist im Verhältnis zu der Schleimhaut. Da ich Drüsen schon im 7. Monat des Foetallebens gesehen, so kann durch die manchmal recht bedeutende Secretion der Schleimhaut eine „abgesprengte Drüse" sehr wohl bis zum Ende des Foetallebens eine ganz beträchtliche cystische Erweiterung erfahren.

Ebenfalls können mehrfache Verzweigungen nicht gegen die Annahme der „abgesprengten Drüse“ angeführt werden, wenn die Schleimhaut selbst drüsenreich ist. Starke Verzweigungen der Drüsen habe ich wiederholt in der foetalen Uterusschleimhaut gesehen und beschrieben; eine Abbildung in meiner Arbeit über die foetale Uterusschleimhaut — Fig. 7 — zeigt eine solche Drüse.

Das Epithel kann unter Umständen für eine „abgesprengte Drüse“ entscheidend sein, nämlich wenn das isolirte Gebilde und auch die Schleimhautdrüsen im Gegensatz zur Schleimhautoberfläche den cervicalen Epitheltypus tragen, was ich auch im Corpus uteri oft gesehen habe; derartiges Epithel secernirt aber stärker, sodass wir in diesem Falle Cysten finden werden. Gleicht aber das Epithel der Schleimhautdrüsen dem der Oberfläche, so beweist die Aehnlichkeit der Epithelinsel nichts für die Zeit der Abtrennung.

Was die Lage des losgelösten Teiles betrifft, so wären zwei Gesichtspunkte anzuführen, erstens die Entfernung von der Schleimhaut und zweitens die Lage im Verhältnis zu den faltigen Ausstülpungen und den Drüsen der Schleimhaut. Je weiter von der Schleimhaut entfernt, desto schwerer wird die Annahme einer versprengten Drüse; ich mache jedoch auf den S. 70 beschriebenen Fall XV und ganz besonders auf die Abbildung Fig. 17 aufmerksam, um zu zeigen, dass selbst eine ganz vereinzelt und relativ sehr früh auftretende Drüse ausserordentlich tief in die Uteruswand greifen kann; die Abtrennung eines solchen Drüsenteilchens durch Bindegewebe oder durch Muscularis würde möglicherweise eine isolirte Drüse in den äusseren Uterusschichten bewerkstelligen; denn wenn sich auch vorläufig nur eine dünne Muskelschicht zwischen die Schleimhaut und den abgelösten Teil legt, so kann es doch mit der späteren Abflachung der tiefen Schleimhautfalten zu bedeutenden Wachstumsdifferenzen und Verschiebungen, sowohl zwischen den einzelnen Schichten des Myometriums, als auch zwischen Myometrium und Schleimhaut kommen, sodass es unberechenbar ist, in welchen Schichten die isolirte Drüse sich aufhalten wird.

Wenn die isolirte Epithelinsel nicht sehr weit von der Schleimhaut entfernt ist, und sich ihr ein drüsiger Ausläufer der Schleimhaut entgegenstreckt, so liegt die Annahme einer Drüsenversprengung näher; man muss nur, um keine Fehlschlüsse zu ziehen, die Schleimhaut des foetalen Uterus genauer kennen. Ich (1) habe mich bemüht, dieselbe in ihrer Entwickelung darzustellen, und muss auf die Einzelheiten der Arbeit verweisen;

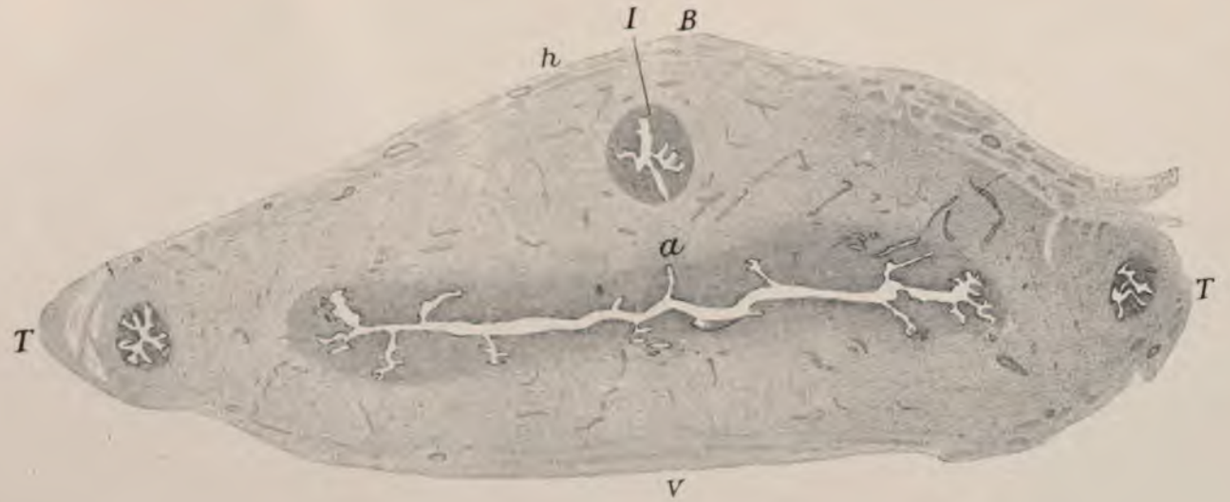

Fig. 20.

Querschnitt durch den Fundus uteri eines neugeborenen Mädchens (Fall XVII). An der Hinterwand eine etwas scharfe (bucklige) Hervorragung = B. T. T. sind die interstit. Tubenteile quergeschnitten. Von der Schleimhaut erstreckt sich eine kleine faltige Ausstülpung = a, gegen die epitheliale Insel = I zu.

v = vorne. h = hinten.

Leitz. Lupe 42 mm. Vergr. 18fach.

Verlag von S. Karger in Berlin NW. 6.

und nur ein drüsiger, offen gebliebener Teil in der Tiefe zurückbleibt.

Wenn wir nunmehr unsere anderen Fälle unter den eben genannten Gesichtspunkten betrachten, so wäre noch ein Fall besonders hervorzuheben. Im Fall XVII ist das hohe kräftige Epithel sowohl wie das umgebende Bindegewebe der epithelialen Insel mit dem der Schleimhaut ganz identisch; an der Herkunft von der letzteren wird niemand zweifeln, welcher sie betrachtet. Die Verzweigung dieses epithelialen Gebildes erinnert auch nicht im entferntesten an irgend ein anderes Organ, und so fragt es sich nur, in welcher Epoche die Abtrennung erfolgt ist. — Von der Schleimhaut aus streckt sich unserer Epithelinsel eine kleine Ausstülpung (a) entgegen (s. Fig. 16a), an deren oberem Ende kleine Drüsen liegen (Fig. 17a). Dieses wäre der einzige Umstand, welchen ich für die Loslösung einer fertigen Drüse ins Feld führen könnte. Alles andere spricht dagegen, vor allem die grosse Entfernung von der Schleimhaut bei gleichzeitigem Mangel der letzteren an grösseren Drüsen, während unsere Epithelinsel für einen neugeborenen Uterus eine fast zu bedeutende Drüse sein würde. Da nun die Insel in der Medianlinie des Fundus liegt, und der Schleimhaut durchaus gleicht, so scheint hier ein derartiger Fall vorzuliegen, wie ich ihn oben als möglich annahm, nämlich die Absprengung vom Epithel der Müller'schen Gänge während ihrer Verschmelzung. Ich betone also nochmals, dass ich mich genötigt sah, diesen Fall, was die Zeit der Absprengung anbetrifft, anders zu beurteilen, als ich es früher gethan.

Im Vorhergehenden wurde zunächst der Epithelabsprengungen von den Müller'schen Gängen gedacht vor und während ihrer Vereinigung und zuletzt schloss sich in differentialdiagnostischer Beleuchtung die Versprengung fertiger Drüsen an. Wir haben uns auch eine Art und Weise vor Augen geführt, wie die Versprengung bereits fertiger Drüsen erfolgen kann, nämlich durch Verklebung der Epithelien. Ein anderer Modus, welcher wahrscheinlicher ist, ist der, dass ein tief eingedrungenes Drüsenende seines Schleimhautbindegewebes beraubt, von dem Myometrium abgeschnürt wird. Dieser Modus wird in der bindegewebsärmeren und drüsenreicheren Cervix vermutlich oft vorkommen; ich habe eine solche Abschnürung von kleinen Cysten der stark entwickelten Cervicalschleimhaut bei zwei Neugeborenen (Sig. Foet. XIII und Foet. LXIX) gesehen. Die häufigen Cysten tief in der Cervixwand bei Erwachsenen mögen sich zum Teil

hieraus erklären lassen. Ein besonderes Interesse lässt sich ihnen indes nicht abgewinnen.

Man ersieht aus vorstehenden Erörterungen zugleich, dass die Herkunft epithelialer Inseln im Myometrium sowohl vom Epithel der M. G., als von Drüsen des Uterus überhaupt nicht leicht zu beweisen ist, und dass eigentlich nur die Aehnlichkeit des Epithels und Bindegewebes in den Inseln mit dem der Schleimhaut von massgebender Bedeutung ist. Bei älteren Foeten und Kindern kann das Epithel der Inseln durch Secretion verändert werden, dennoch wird man es meist noch recognosciren können, weil dann auch die übrige Schleimhaut secernirende Drüsen zu besitzen pflegt.

Bei jüngeren Foeten, sollte man meinen, müsste das Epithel eines abgesprengten Teilchens in jedem Falle dem Mutterboden ähnlich sehen, wenigstens haben wir kein sicheres Kriterium, das Gegenteil anzunehmen. Immerhin ist es nicht ausgeschlossen, dass der losgelöste Teil des M. G. hinsichtlich der Schichtung des Epithels aus der Art schlägt, da nicht fertige Schläuche sondern nur einzelne Epithelien losgelöst zu werden brauchen, welche ebenso wohl solide Zapfen als z. B. einschichtige Canäle bilden könnten. Von den Epithelzellen selbst müssen wir jedoch glauben, dass sie in der Insel (die Umhüllung mit eigenem Bindegewebe vorausgesetzt) ebenso geartet sein müssen, wie die Zellen des Mutterbodens. Unsere Befunde daraufhin zu betrachten, werden wir später noch Gelegenheit haben.

Als den hauptsächlichsten Gewinn aus den Erörterungen dieses Capitels können wir die gesicherte Thatsache betrachten, dass Epithelverprengungen an den Müller'schen Gängen speciell bei ihrer Vereinigung im Fundus (Medianlinie) und ausserdem Drüsenabsprengungen der fertigen Uterusschleimhaut vorkommen.

Ueber Verlagerung von Teilen des Wolff'schen Ganges in das Corpus uteri und über den Wolff'schen Gang im Ligamentum latum.

Ich nannte oben unter den näher liegenden Möglichkeiten einer Epithelverirrung in den Uterus auch eine solche vom Wolff'schen Gang. Nun ist zwar die Persistenz eines Teiles desselben als Gartner'scher Gang im Uterus an sich nicht die Regel, daher pathologisch zu nennen, aber der Sitz dieses abnormerweise persistirenden Organs ist normaler Weise im unteren Teil des

Corpus und in der Cervix und zwar in der Seitenwand zu suchen; diese Lage des Wolff'schen Ganges ist die physiologische. — Ich komme nicht über dieses Paradoxon hinweg, hoffe aber, dass nach meiner obigen Darstellung des G. G. kein Missverständnis über diesen Punkt möglich ist. Kann also überhaupt eine Dystopie des Wolff'schen Ganges im Uterus vorliegen? Ueber die Berechtigung, die Abweichungen des G. G. nach vorn und hinten und in die Schleimhaut der Cervix als Dystopie zu benennen, ist wohl überflüssig zu diskutiren, und sind dieselben genügend oben geschildert worden. Anders liegt die Sache, wenn Teile des W. G. oberhalb der physiologischen Localisation, also hoch oben im Corpus gefunden werden; in solchen Fällen liegt zweifellos eine Dystopie vor.

Ob eine doppelte Anlage des W. G. vorkommen kann, müsste die Erfahrung lehren. Bei unseren Foeten und Kindern haben wir überhaupt nicht einmal Befunde gemacht, welches die Vermutung eines Zurückbleibens von W. G. im oberen Teil des Corpus nahe legt. Jedoch sowohl die Entwickelung des M. G., welcher den W. G. als Leitband benutzt, als auch ein merkwürdiger Befund von Verlagerung des W. G. in das Corpus, welchen ich bei einer Erwachsenen machte, und bei anderer Gelegenheit schildern werde, nötigen mich dennoch auf diesen Gegenstand einzugehen, und es liegt mir daran behufs der Ermöglichung einer Differentialdiagnose kurz den Teil des W. G. zu schildern, welcher oben im Corpus ausnahmsweise gefunden werden könnte. Normalerweise wird dieser Teil des W. G. wenn er persistirt, denn in den meisten Fällen verschwindet er hier mit Vorliebe, im Ligamentum lat. gefunden. Bei kleinen Embryonen haben wir diesen Teil ja schon oben erwähnt, und es befinden sich auch unter den Fällen mit Resten des G. G. im Uterus einige Fälle mit Resten des Ganges im Parametrium. Ausser bei diesen fand ich auch noch bei 7 andereren Neugeborenen und bei 3 Kindern grössere Reste des W. G. im Parametrium. In einigen von diesen bildet ein stattlicher Canal mit einem Bindegewebsmuskelmantel die Basis eines Dreiecks, dessen beide anderen Seiten vom Isthmus tubae und dem grösseren Teil des Corpus gebildet werden. Diese Basis ist allerdings nicht eine gerade Linie, sondern eine gebogene mit lateraler Convexität.

Zuweilen tritt nun der W. G. sehr nahe an den oberen Teil des Corpus heran und geht dann plötzlich nach unten. Besonders bemerkenswert ist darunter ein Fall, welchen ich hier kurz wegen eines abnormen Verlaufes schildern werde:

Neugeborenes Mädchen. (Sign. Foet. LXXV, Fig. 22.) Der rechte Wolff'sche Gang verläuft ohne nachweisbar mit dem Epoophoron in Verbindung zu stehen von der Nähe desselben durch die Mesosalpinx, fast parallel zur Tube und nur wenig abwärts, leicht geschlängelt bis in die Nähe des Corpus, welchem er bereits im oberen Drittel sehr nahe kommt. Er steigt dann unter sehr starker Schlängelung an der Uteruskante aufwärts durch 105 Schnitte a 25μ und geht schliesslich nach ziemlich scharfer Umkehr mit einem nur wenig gewundenen, aber stärkeren Ast durch 84 Schnitte hart an der Seitenkante des Uterus abwärts und endigt blind. Die Schlängelung des aufsteigenden Astes ist eine zweifache; einmal liegen (Fig. 22) grössere Windungen horizontal, diese Windungen biegen scharf um und liegen hart an einander; zweitens zeigt der Canal noch innerhalb dieser grösseren Windungen etwa vertical zu ihnen je 3 bis 5 kleinere Windungen. Das Epithel des Ganges einschichtig kubisch bis cylindrisch, mit rundlichen oder ovalen Kernen; der Canal ist umgeben von nur sehr wenigen kurzspindligen Bindegewebszellen und weiter aussen einem nicht sehr starken Muskelbindegewebsmantel, in welchem längliche Bindegewebszellen vorherrschen.

Auffallend ist also in diesem Falle das starke Längenwachstum des W. G., welches ihn zu ungewöhnlich starker Schlängelung und zu der abnormen Bildung eines aufsteigenden Abschnittes im Parametrium hart am Uterus zwingt. Zugleich illustrirt er die Möglichkeit, dass Teile des W. G. oder auch ein grosser Abschnitt desselben gelegentlich auch im Corpus liegen könnten. Es kommt aber hierbei darauf an, nicht dass der W.G. überhaupt ein ungewöhnliches Längenwachstum zeigt, wie hier, sondern dass das Längenwachstum ein frühzeitiges ist, sodass es den W. G. in den Stand setzt, mit dem M. G. Schritt zu halten.

Nebenbei bemerkt sei, dass der W. G. in meinen Fällen stets vom hinteren Peritonealblatt der Mesosalpinx nahe dem Mesovarium herkommt, und erst dicht neben dem Uterus in allen Fällen, wo er hoch an das Corpus herantritt, unter Kreuzung mit den grossen Gefässen näher an das vordere Peritonealblatt, meist in die Mitte des Parametrium gelangt.

Das Aussehen der W. G.-Reste in diesem Teile des Parametrium ist in meinen Fällen recht verschieden, sodass ich mich genötigt sehe, auch hierauf kurz einzugehen. In dem eben beschriebenen Falle ist eine ungewöhnlich starke Schlängelung vorhanden (s. Fig. 22); ich konnte mich an Reihenschnitten nur mühsam überzeugen, dass es thatsächlich nur ein einziger Canal ist. Geringe Schlängelung kommt öfters vor. Am auffallendsten ist die Verschiedenheit in der Stärke der Canäle und zwar haben die weitesten Canäle meist die dickste Wandung, aber auch sonst ist die Wandungsstärke individuell sehr verschieden. In Fig. 23

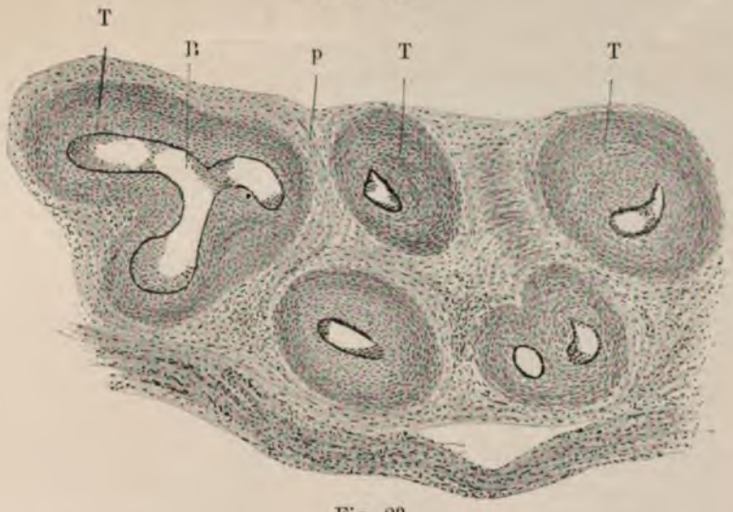

Fig. 23.

Fig. 22.

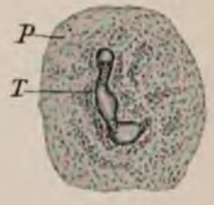

Fig. 24.

Fig. 22. Stark geschlängelter Wolff'scher Gang im Parametrium hart am obersten Drittel der Corpus-Seitenfläche von einem neugeborenen Mädchen. (Sign. Foet. LXXV.)

Zeiss Obj. A. Oc. 2. Vergr. 50fach.

Fig. 23. Sehr starkwandiger Wolff'scher Gang aus dem Parametrium eines 5½jährigen Mädchens. (Sign. M. Siebert.) An einer Stelle eine blindsackartige Ausstülpung = B. P. = Parametrales Bindegewebe. T. = Tunica des W. G.

Zeiss Oc. 1. Obj. aa. Vergr. 25fach.

Fig. 24. Enger dünnwandiger Wolff'scher Canal im Parametr. eines neugeborenen Mädchens (Fall V) zum Vergleich mit dem in Fig. 23 bei der gleichen Vergrösserung gezeichnet. P = parametrales Bindegewebe, T = Tunica des W. G.

Zeiss Oc. 1. Obj. aa. Vergr. 25fach.

Verlag von S. Karger in Berlin NW. 6.

habe ich einen besonders weiten und stark wandigen, gewundenen W. G. im Paremetrium eines $5^1/_2$ jährigen Mädchens (Sign. M. Siebert) abgebildet, welcher sich ausserdem noch durch eine blindsackartige Ausstülpung auszeichnet.

In anderen Fällen ist der W. G. mitunter zehnfach dünnwandiger, dann aber meist auch sehr eng; Fig. 24 zeigt zur Vergleichung mit dem vorigen einen solchen engen W. G. in gleich starker Vergrösserung. Aber abgesehen von den individuellen Verschiedenheiten ist es, wie schon bemerkt, die Regel, dass besonders weite Stellen der Canäle auch besonders dickwandig sind; solche Erweiterungen des W. G. finden sich allerdings meist nur am distalen Ende desselben. Auch kleinere isolirte Abschnitte des W. G. findet man zuweilen stark dilatirt und dickwandig (Fig. 25). Nachdem ich mehrfach derartige Befunde erhoben, habe ich keine Zweifel anzunehmen, dass die Wandstärke eine Folge der Dilatation also eine Arbeitshypertrophie darstellt. Auch wurde ich in dieser Ansicht durch den folgenden Fall bestärkt:

Foetus von 6 Monaten. (Sign. Foet. X.)

Beiderseits zieht vom Epoophoron der W. G. ohne Unterbrechung fast parallel zur Tube bis nahe an des Corpus uteri und beide enden hier blind. Der linke Gang ist eng; am weitesten ist er am distalen Ende 0,045 und seine Wandung misst hier 0,04 ca. Der rechte Canal wird nach dem distalen Ende stetig weiter, das Lumen misst hier 0,14 und die Wandstärke beträgt 0,135. In diesem Falle ist also die Wandstärke etwa proportional dem Lumen, nämlich rechts dreimal grösser als links.

Ich glaube, dass dieser Fall besonders geeignet ist, meine Ansicht zu rechtfertigen, dass schon im Foetalleben eine derartige Arbeitshypertrophie am W. G. statthaben kann. Diese Beobachtungen gestatten zugleich eine interessante Perspektive auf ähnliche Verhältnisse beim Erwachsenen. Ich erinnere nur an die Meinungsdifferenz zwischen Breus (50) und Gottschalk (51), kann aber hier nicht darauf eingehen.

Was den Bau der Wand betrifft, so ist darüber nicht viel zu bemerken, das Epithel hat nichts charakteristisches und die Schichtung des Muskelbindegewebsmantels ist sehr verschieden. Zuweilen sind drei Schichten vorhanden, oft auch nur zwei; das Bindegewebe ist bei engen Canälen oft bedeutender, als die Muskulatur, es tritt aber je dicker die Wand, desto mehr gegen die hypertrophische Muskulatur zurück. Bei kleineren, cystisch entarteten Resten des W. G. können Täuschungen bezüglich der Schichtung deshalb vorkommen, weil man nicht weiss, ob die Cysten aus einem von oben nach unten, also neben dem Uterus hinab-

laufenden oder horizontal verlaufenden Teile des W. G. entstanden sind; so findet man die Schichtung der Wandung an verschiedenen Cysten sowohl, als auch an verschiedenen Stellen einer Cyste sehr wechselvoll.

Eine Frage wäre nun noch zu erörtern, nämlich, ob ein W. G. im Parametrium bezw. bei abnormem Verlauf im Corpus Verzweigungen haben kann; im allgemeinen hat er hier keine solche. Dennoch zwingt mich ein Befund an einer Erwachsenen zu der Frage, ob ein Canal mit Verzweigungen, wenn man ihn an den genannten Stellen findet, nicht doch ein Rest des W. G. sein kann. Keinesfalls ist diese Möglichkeit ganz auszuschliessen, und es würde daraus die Frage entstehen, ob die Verzweigungen, den im unteren Teil des G. G. beschriebenen entwickelungsgeschichtlich gleichzustellen seien.

Bei einem neugeborenen Mädchen fand ich im Parametrium einen starkwandigen W. G. mit einer blindsackartigen Ausstülpung (Fig. 24).

Bei einem anderen neugeborenen Mädchen (Sign. Foet. LXXXIV) fand ich eine ungewöhnlich grosse, fast kuglige Cyste mit starker Wand im Parametrium näher dem vorderen Peritonealblatt belegen und unmittelbar an die Uteruskante angrenzend etwa in mittlerer Höhe des Corpus und in der Wand dieser Cyste einen kleinen Drüsenschlauch. Ich verweise zur Vereinfachung des Verständnisses auf Fig. 25. Dieselbe stellt die mit einschichtigem, niedrigen Epithel begrenzte Cyste mit einem Lumen von 0,5 bis 0,75 mm Dm. dar, deren Wand 0,15 bis 0,3 dick, dem Epithel zunächst aus einigen Spindelzellen, weiter aussen aus drei Muskelschichten besteht, von denen die mittlere longitudinal zur Schnittebene, die äussere und innere circulär verlaufen. An der medialen Seite sieht man einen kleinen Drüsenschlauch 0,18 lang mitten in der Musculatur der Cystenwand und zwar in der mittleren Schicht derselben verlaufen. Die Cystenwand ist hier am stärksten. Das Epithel einreihig, cylindrisch, ist umgeben von wenigen Spindelzellen, welche mit den die Cyste umgebenden Spindelzellen in allerdings recht lockerem Zusammenhang stehen.

Dieser Befund ist recht ungewöhnlich; nach Lage und besonders nach dem Bau der Wand kann ich keinen Augenblick diese Cyste anders, denn als einen Rest des W. G. bezeichnen; und gerade deshalb ist mir die Incorporation des kleinen Drüsenschlauches räthselhaft. Als erstes Auskunftsmittel fällt uns natürlich eine frühere Abzweigung des Lumens ein, welche jetzt abgetrennt ist. Der Zusammenhang des umgebenden Bindegewebes beider Lumina spräche dafür. Diese Abzweigung könnte als ein Quercanälchen aus dem Coelomepithel entstanden oder eine spätere Ausstülpung des W. G. sein. Zum anderen denken wir an die Möglichkeit, dass beides, Cyste und Schlauch zwei

persistente und benachbarte Teile eines W. G. seien, die hypertrophirende Muscularis des dilatirten Teils hat den nicht dilatirten Teil mitsamt dessen Umgebung in sich eingeschlossen und deshalb

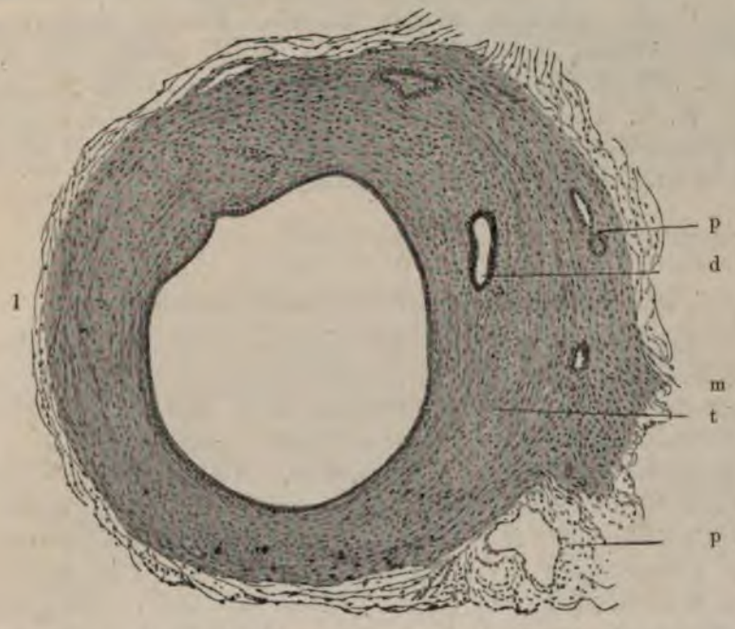

Fig. 25. Cyste des Wolff'schen Ganges mit sehr starker Tunica muscularis = t im Parametrium hart am Corpus uteri eines neugeborenen Mädchens (Sign. Foet. LXXXIV), m = medial, l = lateral, p. p. = parametrale Gefässe, D = eine in der Tunica gelegene Drüse.
Zeiss Obj. aa Oc. 2. Vergr. 35fach.

ist auch gerade hier die Cystenwand am mächtigsten; auch das könnte einleuchten, wenn es nicht unglaubhaft wäre, dass von zwei benachbarten Teilen des W. G. nur der eine durch Secretion so stark dilatirt wäre, der andere aber garnicht. Zum Dritten endlich könnte man sich denken, dass der W. G. sich ein abgetrenntes Stück des M. G. incorporirt hat, aber es fehlt die Aehnlichkeit mit der Schleimhaut und vor allem das Bindegewebe. Histologische Merkmale haben wir nicht zur Abwägung dieser Hypothesen, jedenfalls ist gerade wegen dieser zweifelhaften Herkunft des Drüsenschlauchs der Befund doppelt erwähnenswert.

Schliesslich, wo immer man nahe der Uteruskante im Parametrium bei Foeten und Kindern einen Canal oder Cysten findet, welche einen cylindrischen bezw. concentrischen Muskel-

bindegewebsmantel besitzen, muss man in allererster Linie an ihre Herkunft vom W. G. denken.

Für unser Thema ist es von Wichtigkeit zu wissen, dass solche Canäle und Cysten ausnahmsweise auch in der Seitenwand des Corpus gefunden werden könnten. Unserer Anschauung zufolge können sowohl Teilchen des W. G., welche mit dem M. G. abnorm fest verkleben, im Uterus retinirt werden, als auch der W. G. ausnahmsweise in grösster Ausdehnung im Corpus uteri zurückbleiben kann, dadurch, dass beide M. G. und W. G. im Wachstum gleichen Schritt halten.

Der Wolff'sche Körper bei Foeten und Kindern.

Bekanntlich hat v. Recklinghausen den von ihm durch systematische Untersuchung häufig gewonnenen Befund von epithelialen Bestandteilen in Myomen in der Mehrzahl der Fälle auf Teile des W. K. und zwar auf Urnierenreste oder Teile des sogenannten Paroophoron zurückgeführt. Mit lebhaftem Interesse ist diese Theorie zumeist angenommen, teils auch bekämpft worden. Die Cardinalpunkte in dieser Frage sind folgende: Sind während der Entwickelung die Lagebeziehungen zwischen Urnieren und dem Müller'schen Gang (Uterus) solche, dass eine Verschleppung von Teilen der ersteren in den letzteren wahrscheinlich oder möglich ist? Ist es gestattet, die epithelialen Befunde in Myomen als Derivate der Urniere wegen ihrer morphologischen Aehnlichkeit mit dieser zu betrachten? Wird die Urnierentheorie durch Befunde an foetalen Uteris unterstützt? Von Recklinghausen hat die beiden ersten Fragen bejaht, die letztere hat er nach Untersuchungen an 12 Uteris mit negativem Ergebnis offen gelassen. Wenn ich nun hier diesen Fragen nachgehen will, so sind es naturgemäss die erste und dritte Frage, welchen ich hier mehr Raum gebe, während ich die andere nur im allgemeinen berühren kann, und bei anderer Gelegenheit ausführlicher erörtern werde. Um den genannten Fragen näher zu treten, müssen wir natürlich den Wolff'schen Körper nicht nur beim Embryo, sondern auch seine Reste bei älteren Foeten und Kindern kennen und zwar morphologisch und topographisch. Es liegt mir fern, hier eine ausführliche Abhandlung über den W. K. zu geben und muss die erste Anlage und den primitiven Bau als bekannt voraussetzen. Dagegen werden wir uns mehr mit dem Aussehen und der Lage der Ueberreste des W. K. im Lig. lat. zu beschäftigen haben, damit wir auch

daraus einen Einblick zu erlangen suchen, ob Urnierenreste in den Uterus gelangen und ob sie sich morphologisch recognosciren lassen.

Das Foetale Epoophoron.[1])

Das Epoophoron erleidet im späteren Foetalleben keine Ortsveränderungen, dagegen ist es häufig beim Neugeborenen schon teilweise atrophirt, besonders der im Mesovarium belegene Teil. Immerhin giebt es gut erhaltene Fälle genug, um das für uns Wissenswerteste vom Epoophoron an älteren Foeten und Kindern schildern zu können.

Das Epoophoron (Waldeyer) liegt in der Mesosalpinx und im Mesovarium zwischen Tube und Ovarium. Ich habe es in keinem einzigen Falle mikroskopisch vermisst, habe jedoch ausserordentliche Verschiedenheiten hinsichtlich der Grösse gefunden, sowohl der Zahl der Quercanälchen, als ihrer Wandstärke und Wandbeschaffenheit etc. etc. nach.

Was die Lage betrifft, habe ich die Quercanälchen oft bis zum sogenannten Lig. infudib. ovaric. verfolgen können; medialwärts habe ich sie niemals jenseits des Mesovarium angetroffen.

Beiläufig möchte ich erwähnen, dass ich in zwei Fällen (Sign. I und CVI) bei Neugeborenen den lateralen Teil des Epoophoron bis in die vordere Tubenwand unmittelbar an die Muscularis des ampullären Tubenendes verlaufen sah; in einem Falle ist die letztere nur 0,1 dünn, sodass Schleimhaut- und Epoophoron-Epithel sehr nahe benachbart sind.

Die Quercanälchen beginnen meist im Mesovarium, zuweilen liegen sie lediglich in der Mesosalpinx; sie verlaufen meist schräg medialwärts, in der Mesosalpinx gegen die Tube hin, wo sie nach der üblichen Darstellung kammförmig in den Hauptcanal (Wolff'schen Gang) münden; ich habe die annähernd senkrechte Einmündung enger Quercanälchen (Ductuli transversi) in einen weiten Hauptcanal (ductus longitudinalis) nach dieser Darstellung nur in einzelnen Fällen nachweisen können. Abweichend hiervon sagt Gebhard (55):

„Die kleineren senkrecht gegen die Tube aufsteigenden Stränge beginnen im Mesovarium, manche unmittelbar am Hilus ovarii, manche etwas weiter entfernt von demselben. Nachdem dann die Stränge eine Strecke weit ziemlich parallel zu einander gegen die Tube hingezogen sind, biegen

[1]) Ich gebrauche für die beiden bekannten Teile des Wolff'schen Körpers (W. K.) die Waldeyer'schen Bezeichnungen Epoophoron und Paroophoron mit dem Bemerken, dass es wohl an der Zeit wäre, den alten Ausdruck Parovarium endgültig fallen zu lassen.

sie in gleicher Höhe rechtwinklig nach dem Uterus zu um. Eine Einmündung in einen stärkeren Strang wird vorgetäuscht dadurch, dass die umgebogenen Enden sämmtlicher Stränge sich dicht an einander lagern und zu einem Bündel vereinigt eine Strecke weit unterinwärts ziehen."

Ich kann das für viele Fälle nur bestätigen, muss aber hinzufügen, dass die Stränge in diesen Fällen, nachdem sie rechtwinklig umgebogen sind, meist nach kurzem Verlauf in einem Bündel in spitzem Winkel zusammenfliessen, ohne dass man einen richtigen Hauptcanal unterscheiden könnte. In den Fällen, wo ein wirklicher Hauptcanal vorhanden, ist derselbe manchmal nicht nur weiter, sondern auch mit stärkerer Wandung versehen. Was nun die Frage betrifft, ob die Quercanälchen des Epoophoron bis in den Hilus ovarii reichen, und ob die Markstränge als solche Epoophoroncanälchen oder als besondere Gebilde („Sexual-Stränge" Mihàlkovics) zu gelten haben, so könnte diese Frage hier gleichgiltig erscheinen. Da ich jedoch wie auch z. B. Nagel (56) (siehe daselbst auch die Litteratur) die Markstränge als Teile des Epoophoron ansehe, so kann uns die Veränderung im Bau und Verlauf der Schläuche als Folge ihrer Verpflanzung auf fremden Boden erscheinen und interessiren. In dem als Fall XVII S. 74 geschilderten Fall ziehen die Epoophoronschläuche durch die Mesosalpinx in das Mesovarium und setzen sich an einer Stelle in ununterbrochenem Verlauf bis zum Hilus ovarii fort, woselbst sie als Markstränge imponiren. Je tiefer die Schläuche in das Mesovarium eindringen, desto mehr verlieren sie ihr cylindrisches Lumen und ihr gleichmässiges Epithel. Die Canäle werden auf einen engeren Raum zusammengedrängt; die Tunica der Schläuche verschmilzt allmählich zu einer einzigen Masse, in welcher die Canäle gemeinsam eingehüllt unter eckigen Windungen sich an einander vorüberquälen. Ihr Lumen wird unregelmässiger, immer enger, im Hilus selbst schliesslich verschwindend eng. Die Epithelien werden krüppliger, niedriger, schiefgestellt, stellenweise fast flach. Die Tunica wird bindegewebig, die Muskelzellen verschwinden mehr und mehr und im Hilus ist das Bindegewebe nur ganz spärlich. Ich halte diesen Befund für beweisend; die Markstränge, welche ich in fast 25% bei Neugeborenen fand, sind den im Falle XVII geschilderten durchaus ähnlich, nur dass ihr Zusammenhang mit dem übrigen Epoophoron oft undeutlich war und meistens fehlte. Auch Bühler (57) hat ähnliche Befunde geschildert.

Die Quercanälchen sind gewunden, meist sehr erheblich geschlängelt, mit engem Lumen, welches zuweilen, aber nur in

Fig. 26.

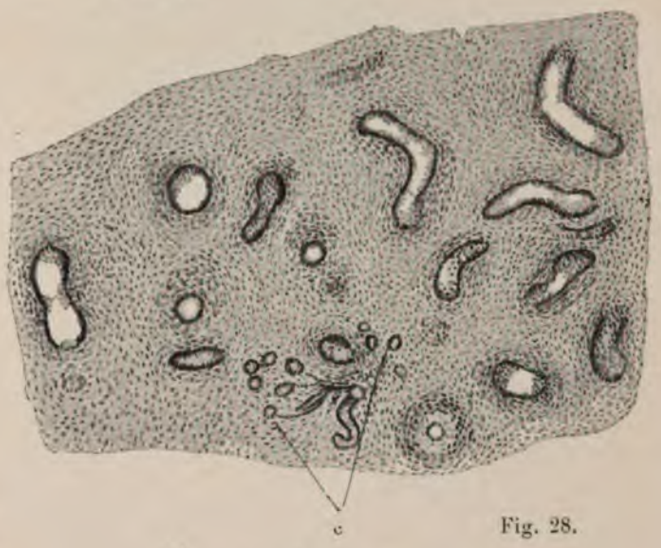

Fig. 28.

Fig. 27.

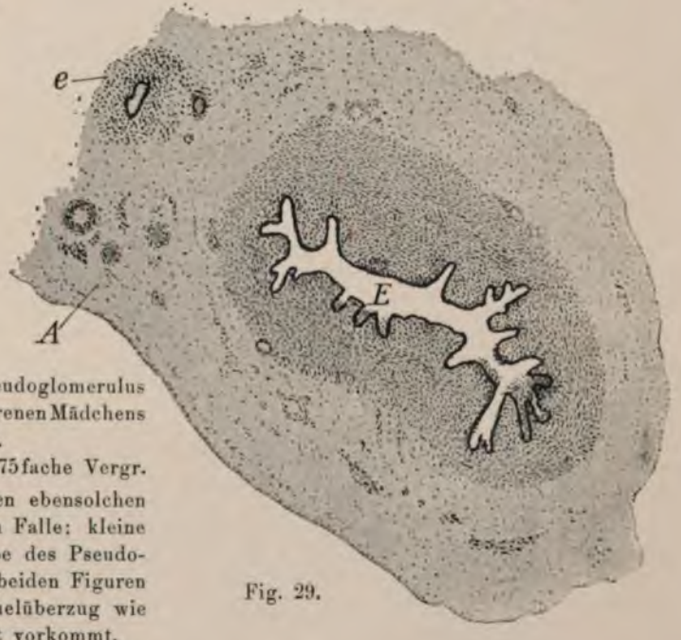

Fig. 29.

Fig. 26. Querschnitt durch Pseudoglomerulus aus dem Epoophoron eines neugeborenen Mädchens (Sign. Foet. C III).
Zeiss Oc. 1 Obj. D. 175fache Vergr.

Fig. 27. Profilschnitt durch einen ebensolchen Pseudoglomerulus von demselben Falle: kleine Epitheleinsenkung von der Kuppe des Pseudoglomerulus. Zu beachten ist in beiden Figuren der regelmässige, cubische Epithelüberzug wie es im echten Glomerulis nicht vorkommt.
Zeiss Oc. 1 Obj. D. 175fache Vergr.

Fig. 28. Epoophoronschläuche von einem neugeborenen Mädchen (Sign. Univ. XI). Theilung eines Schlauches in ein Büschel kleiner Canälchen = c, welche nackt im Bindegewebe der Mesosalpinx liegen. Zeiss Oc. 4 Obj. aa. Vergr. 60fach.

Fig. 29. Proximales, Ende des Epoophoron eines 4jährigen Mädchens (Sign. Gippert) in der Ala vespertilionis = A gelegen, e = normaler Epoophoronschlauch.
Zeiss Oc. 1 Obj. aa. Vergr. 25fach.

Verlag von S. Karger in Berlin NW. 6.

einzelnen Fällen ampulläre Erweiterungen und knieförmige Ampullen zeigt. Zuweilen ist der Boden dieser Ampullen gegen das Dach hin stark eingebuchtet, ähnlich den Pseudoglomerulis (von Recklinghausen); auf Querschnitten durch solche Gebilde (siehe Abb. Fig. 26) erhält man in einer epithelbekleideten Cyste einen runden Zellhaufen, der je nach der Schnitthöhe einen von Epithelien umsäumten Bindegewebsgrundstock oder einen Epithelflachschnitt darstellt.

Solche Pseudoglomeruli halte ich aber nicht etwa für zurückgebildete Glomeruli sondern für unreife Nachbildungen der Glomeruli, welche im späteren Foetalleben entstanden sind; denn bei den in Rückbildung begriffenen Glomerulis leidet in erster Linie das Epithel, welches in unseren Pseudoglomerulis geradezu vorzüglich erhalten ist, und in so gleichmässiger Höhe Glomerulus und Kapsel überzieht, wie man es bei echten Glomerulis nie findet. Die Pseudoglomeruli sind aber wie echte Glomeruli als Inversionen in erweiterte Stellen der Canäle aufzufassen.

Die Epoophoronschläuche teilen sich zuweilen an den Enden gewöhnlich nur in zwei in jeder Beziehung gleiche Aeste; seltener teilt sich ein Epoophoronschlauch in ein Büschel von mehreren Zweigen, welche ohne Tunica als enge epitheliale Canälchen im faserigen Bindegewebe der Mesosalpinx verlaufen. Gegenüber der häufigen Schilderung, als ob die Epoophoronschläuche stets ungeteilte Canäle wären, verweise ich ganz besonders auf diesen Befund und auf eine dazu gehörige Abbildung (Fig. 28).

Die angeborenen pathologischen Befunde am Epoophoron sind, wenn ich von den bereits genannten Varietäten absehe, scheinbar selten; nur eine bekannte Abnormität, die Cystenbildung, ist häufig und wie oben erwähnt, strittig. Ich habe im Schlusswort zu meinem Vortrage „Ueber die Genese der Adenomyome und Cystadenome“ (6) folgende Bemerkung gemacht: „Ich habe bei Neugeborenen und auch bei Kindern im Ligamentum latum, auch selbst im Hilus ovarii einmal Cysten gesehen, die in ihrem Bau, speciell was die Faltenbildung der Schleimhaut betrifft, wenn ich das so nennen darf, vollständig mit dem übereinstimmten, was die zugehörigen Tuben an Faltenbildung der Schleimhaut zeigten. Das ist bei den individuell sehr verschiedenen Schleimhäuten der Tuben so auffallend und häufig wiederkehrend, dass ich deshalb die secundäre (soll heissen accessorische) Einstülpung des Coelomepithels für das obere Ende des M. G. wohl anerkennen muss.“

Ich erkenne freilich auch heute noch, wie oben gesagt, die

accessorische Einstülpung am oberen Ende des M. G. an, aber für so häufig wie damals, halte ich sie nicht mehr, seitdem ich mich an einer Reihe von Fällen überzeugt habe, dass die meisten der Cysten am proximalen Ende des Epoophoron liegen und sehr häufig noch von normalen Epoophoronschläuchen umgeben sind, und dass diese Cysten nicht nur eine erstaunliche Grösse (siehe die Epoophoroncyste in Fall XVII, S. 75) erreichen können, sondern auch Falten im Innern und papillaere Vorsprünge ähnlich der Tubenschleimhaut bilden können. Dieses gilt vor allem für den Fall, in welchem ich eine Cyste im Mesovarium nahe dem Hilus ovarii fand und welche zum Epoophoron so innige Beziehungen unterhält, dass ich sie trotz ihres durch Leistenbildung tubenähnlichen Aussehens für ein Derivat des Epoophoron und meine damalige Mitteilung für übereilt ansehe.

Nur in drei Fällen traf ich Epoophoroncysten weiter distal in der Mesosalpinx, in der Mehrzahl lagen sie, wie bemerkt, am proximalen Ende des Epoophoron; eine Berechtigung diese Cysten als distales Ende des W. G. selbst anzusehen, geht aus meinen Präparaten nicht deutlich hervor. Durch diese Lage haben die fraglichen Cysten natürlich nachbarliche Beziehungen zu dem Fimbrinenende der Tube, und ich gestehe, in einzelnen Fällen auch jetzt noch in Unklarheit zu sein, wohin ich sie zählen soll. Sobald nämlich diese Gebilde vom Epoophoron gänzlich abgetrennt nahe der Tubenschleimhaut liegen, wird es unmöglich mit Bestimmtheit ihre Herkunft zu erkennen.

Ich habe in Fall IX unter den Fällen von G. G. (siehe S. 22) einen zum Teil innerhalb der Tubenmusculatur gelegene Cyste beschrieben, welche durchaus der Tube ähnelt, und vermutlich eine secundäre Absprengung der Tubenschleimhaut ist; ich muss also die Möglichkeit auch weiterer Versprengung zugeben und dennoch kann ich in einzelnen Fällen, welche weder direkte Beziehungen zum Epoophoron noch zur Tube haben, wie gesagt nicht schlüssig werden. Denn der Bau dieser Cysten oder cystenähnlichen Gebilde verrät eigentlich recht wenig; dass Epithel der Epoophoroncysten kann, wie ich aus sicheren Fällen ersehe, cylindrisch und niedrig sein, die Wand kann papillaer und faltig sein, die Tunica kann breit oder verschwindend schmal, bindegewebig und musculös sein, die Cyste kann ein- und mehrkammerig sein, also es fehlt vorläufig an differentialdiagnostischen Merkmalen.

Ich gebe nun noch die Abbildung (Fig. 29) eines epithelialen Gebildes aus der rechten Ala vespertilionis eines vierjährigen

Mädchens (Sign. Gippert). Dieses Gebilde hat keine direkten Beziehungen zur Tube; es liegt in direkter Fortsetzung des Epoophoron proximalwärts in einem kleinen Vorsprung der Ala ohne aber gestielt zu sein. Allerdings liegen die Epoophoroncanälchen in anderen Schnitten näher, als in der Abbildung. — In der linken Ala befindet sich genau an derselben Stelle ebenfalls ein kleiner Vorsprung, in welchem das Epoophoron mit einer kleinen Cyste proximal endigt. Aus diesem Befund ersieht man die Wahrscheinlichkeit, dass unsere Cyste, deren Abbildung gewiss leicht zur Annahme einer Nebentube verleiten könnte, von Epoophoron abstammt[1]).

Die Frage, ob Teile des Epoophoron in Beziehung zum Myometrium treten können, wollen wir zugleich mit dem Paroophoron erörtern welches wir zunächst betrachten wollen.

Paroophoron.

Das Paroophoron (Waldeyer) ist der Rest vom unteren Teil des Wolff'schen Körpers, vom sogenannten Urnierenteil. Ueber die Lage des Paroophoron erfahren wir von dem Autor (22) folgendes:

„Bemerkenswert ist nun der Umstand, dass bei Embryonen dieses Alters auch noch der Urnierenteil des Wolff'schen Körpers und zwar hinter dem Nebenhodenteil (soll heissen Nebeneinerstock. Verf.) in Form eines kleinen dunklen Knötchens persistirt, das aus verzweigten, etwas breiteren Canälen mit Glomerulis dazwischen besteht. Es entspricht dieser Rest des Wolff'schen Körpers genau der Parepididymis beim Manne. Derselbe schwindet auch später, wenigstens beim Menschen, nicht ganz, wie mich weitere Untersuchungen gelehrt haben. Auch beim erwachsenen Weibe findet man bei sorgfältiger Präparation im breiten Mutterbande medianwärts vom Nebeneierstock, oft bis unmittelbar an den Uterus heran, mehrere schmale mit epithelialen Zellen und körnigen Zelldedritus gefüllte Canälchen, die hier und da miteinander anastomosieren und unzweifelhaft die Reste des Urnierenteils vom Wolff'schen Körper darstellen."

Ballantyne und Williams (58) beschreiben als Derivate des Urnierenteils „granular areas" isolirte Häufchen, in denen mit epithelialen Zellen gefüllte Canälchen zwischen Bindegewebszellen liegen; diese Häufchen wurden gefunden teils zwischen dem Epoophoron und dem Uterus, andere zwischen dem Epoophoron und Tube; von einem der letzteren ging in einem Falle ein Ausläufer zum horizontalen Canal des Epoophoron; beim Foetus und beim Kind wurden sie auch zwischen den Canälen des Epoophoron gefunden. Als Grund ihrer Ansicht, diese Gebilde als Reste des Urnierenteils anzusehen, geben B. und W. nur an, dass andere Autoren ähnliche Gebilde ebenso gedeutet hätten. Ausser den „granular areas" wurden noch schlauchförmige

[1]) Kossmann hat ähnliche Gebilde, zuletzt in Martin's Handbuch, stets als Nebentuben beschrieben.

Reste nur zwischen dem Uterus und Epoophoron gefunden. In einem Falle waren sie mit dem Hauptcanal des letzteren verbunden, in anderen Fällen waren sie isolirt. Diese schlauchförmigen Reste leiten B. und W. nicht wie die „granular areas" vom Urnierenteil ab, sondern halten sie für die Homologa der Vasa aberrantia Halleri.

Tourneux (59) sagt über das Paroophoron, dass es bei dem erwachsenen Weibe scheinbar völlig atrophirt, da er keine Spuren im Lig. lat. gefunden habe. Beim sechsmonatlichen Foetus, bei einem zweiten von acht Monaten und bei einem Kinde von 13 Tagen fand er „zwischen den ovariellen Enden der Epoophoroncanäle einige isolirte Häufchen von 0,5 zu 1,0 mm Dm., welche dem Paroophoron zu entsprechen schienen.

Ich kann aus diesen Befunden auch nicht den Schatten eines sicheren Beweises für die Richtigkeit der Ansicht der Autoren entdecken. Epithelgefüllte Canälchen, auch wenn sie miteinander anastomosiren, sind kein Charakteristicum für Reste des Paroophoron, als solche würden sich nur Glomeruli ausweisen. Ferner werden sich im Lig. lat. Canälchen auch ohne Glomeruli als Reste des Paroophoron dann deuten lassen, wenn sie an der Stelle liegen, wo das Paroophoron seinen Sitz hat. Das Paroophoron liegt bei Embryonen von 2 bis 3 Monaten (der grösste meiner weiblichen Foeten mit guterhaltener Urniere war 15 cm lang) an der hinteren Bauchwand links und rechts von der Wirbelsäule, etwas lateral und vorn von den Ureteren in einer leistenartigen Bauchfellfalte, welche mit ihrer lateralen vorderen Seite in die Wurzel des Lig. lat. übergeht, bezw. dieselbe mitbildet. Lateral und etwas mehr nach vorn von ihm liegt das Epoophoron in der Mesosalpinx. Je jünger die Embryonen, desto mehr an der hinteren Bauchwand und desto mehr median liegt das Paroophoron. Mit dem Tiefertreten der Adnexe wird das Paroophoron mehr und mehr von der hinteren Bauchwand ab und in das Lig lat. einbezogen und nach unten und lateralwärts gezogen. Immer natürlich entsprechend dem Ansatz des Lig. lat. Da nun die Wurzel des Lig. lat. zugleich mit dem Tiefertreten immer mehr lateralwärts zu liegen kommt, so kann schliesslich das Paroophoron weit lateralwärts verzogen werden, sofern nicht einzelne Reste an der hinteren Bauchwand mehr median zurückbleiben. Das Lig. lat. so lange es bei den kleinen Embryonen hoch inserirt, wird natürlich durch das Tiefertreten im Verlauf der Vereinigung der Müller'schen Gänge immer mehr gedehnt und die Entfernung des Paroophoron vom Uterus wird grösser. Für den normalen Verlauf der Entwickelung liegt also kein Grund vor, das Paroophoron, welches beim viermonatlichen Foetus noch an der hinteren Bauchwand an der Wurzel des Lig. lat. oder, wie

Waldeyer sagt, hinter dem Epoophoron gelegen ist, bei der Erwachsenen im medialen Teile des Lig. lat. zwischen Epoophoron und Uterus zu suchen. Denn entweder bleiben die Urnierenreste an der hinteren Bauchwand liegen, oder sie werden durch die Veränderung der Insertion des Lig. lat. mit lateralwärts verzogen. Ein Vordringen in den medialen Teil des Lig. lat., welcher der Uteruskante näher liegt, kommt demnach normaler Weise nicht vor. — Für die Untersuchung auf Urnierenreste empfiehlt es sich deshalb mehr die Wurzel des Lig. lat. sorgfältig von der Beckenwand und nicht zu kurz abzulösen.

Eine andere Frage ist, ob ausnahmsweise Paroophoronreste nicht doch näher an den Uterus heran gefunden werden könnten. Meine Befunde stimmen mit denen anderer Autoren darin überein, dass das Paroophoron zuweilen bei Embryonen bis nahe an den Hilus ovarii heranreicht; von hier aus können gewiss keine Reste sich zum Uterus hin verirren. Nach oben habe ich es bis nahe an den unteren Pol der Niere reichen sehen, und nach unten reicht es gewöhnlich nur bis etwa zur halben Länge des Tubenabschnittes des Müller'schen Ganges und nur ausnahmsweise bis zur Höhe des Corpus hinab[1]). (Siehe Fig. 33). In

---

[1]) L. Aschoff hat „die glomerulushaltigen Urnierenreste stets im Verzweigungsgebiet der art. sperm. int. und zwar dorsal, dabei kranial oder in gleicher Ansatzstelle des Mesorchium und Mesovarium gefunden" und beruft sich auf Czerny, dass der Sitz dieses Gebildes (Giraldès'sches Organ. Verf.) die letzte Teilungsstelle der art. sperm. vor deren Eintritt in die Geschlechtsdrüse sei. „Der sich am längsten erhaltende sekretorische Abschnitt der Urnieren liegt entweder kranialwärts oder in gleicher Höhe mit dem Geschlechtsteil und zwar medial und dorsal von demselben". Da nun die Lage des Paroophoron als caudale bezeichnet wird, so schliesst A., dass dasselbe nicht als Giraldès'sches Organ (soll heissen Homologon des Giraldès'schen Organs) bezeichnet werden dürfe. Trotzdem bezeichnet A. das Paroophoron als Urnierenschläuche.

Ich habe dazu zu bemerken, dass die glomerulushaltige Partie des Wolff'schen Körpers thatsächlich grossen Schwankungen unterliegt bezüglich ihrer Ausdehnung caudalwärts und verweise auf die Abbildung Fig. 33 eines 10 cm. langen Foetus, bei welchem diese Partie weit unterhalb des Mesovarium liegt, trotzdem das Mesovarium ungewöhnlich tief liegt.

Sodann muss ich sagen, dass derjenige Teil des Wolff'schen Körpers, welcher caudalwärts vom Sexualteil (also dem späteren Epoophoron) liegt, stets der Urnierenteil ist und dass wir an diesem Urnierenteil bisher keine verschiedenen Organe unterscheiden, dass demnach alle Bestandteile derselben (Glomeruli, Secretions- und Sammelröhren), wenn sie persistieren, als Reste der Urniere aufgefasst werden müssen. Dieser Urnierenteil ist also der caudale Teil des Wolff'schen Körpers und wird beim männlichen Foetus zum Giraldès'schen Organ oder Paradidymis, beim weiblichen zum Paro-

diesem Falle könnten wohl ausnahmsweise Urnierenteilchen in den medialen Teil des Lig lat. kommen, und dadurch an den Uterus kommen, vorausgesetzt, dass das Parametrium recht breit und kurz inserirt, sodass der spätere Corpusabschnitt der Müller'schen Gänge nahe genug an den unteren Teil der Urnieren zu liegen kommt. Ob in Wirklichkeit Urnierenteile auf diese

---

ophoron (Waldeyer), und wir würden einen grossen Rückschritt verzeichnen, wenn wir diese Erkenntnis preisgeben wollten. Ob nun bei älteren Föten Glomeruli oder nur Sammelröhrchen des Paroophoron persistiren, das ist ganz gleichgiltig, jedenfalls sind und bleiben diese distalen Ueberreste des Wolff'schen Körpers Reste des Urnierenteils.

Was nun die spätere Lage des ursprünglich proximalen oder mehr cranialen Sexualteils und des mehr distalen (caudalen) Urnierenteils betrifft, so verändert sich die Lage beider Teile zu einander sehr frühzeitig.

Die ganze Wirrnis in der Lagebezeichnung dieser Teile beruht immer auf der unwillkürlichen oder willkürlichen Voraussetzung, dass die Lage der einzelnen Abschnitte des Wolff'schen Körpers unverändert bleibe; dem ist aber nicht so, wie wir oben gesehen haben. Durch die Verschiebung der Organe (infolge Ausbildung der Gekröse: Mesosalpinx beim weiblichen Embryo) wird aus dem Uebereinander ein Nebeneinander; der Sexualteil anfänglich mehr cranial gelegen als der Urnierenteil, kommt zunächst (bei Embryonen im zweiten Monat) lateral von letzterem und vor ihn zu liegen, indem er zugleich abwärts sinkt. Schliesslich kann Sexual- und Urnierenteil schon bei 2—3 cm langen weiblichen Embryonen in gleicher Höhe liegen. Das Tiefertreten verdankt also das Epoophoron seiner Entfernung von der Dorsalwand durch Ausbildung der Mesosalpinx, während das Paroophoron sozusagen mehr ungestielt und deshalb mehr auf seinem Platz bleibt; je mehr es in das Lig. lat. einbezogen wird, in desto grösserem Umfange nimmt es an der weiteren Verschiebung bei älteren Foeten Teil. Diese weitere Verschiebung der beiden Teile des Wolff'schen Körpers ist oben genügend erörtert und sie hängt wie gesagt von der weiteren Ausbildung und Ortsveränderung des Ligamentum latum ab. Zum Verständnis dieser an sich ganz einfachen Vorgänge muss man nur sich einmal klar machen, dass die beiden Teile des Wolff'schen Körpers einen individuell verschieden grossen Ortswechsel vornehmen müssen, wobei das Paroophoron den stabileren Teil vorstellt, weil es weniger in das Lig. lat. einbezogen wird. Der erste Ortswechsel ist, es sei nochmals wiederholt, durch die Ausbildung der Gekröse hervorgerufen, indem aus dem Uebereinander ein Neben- und Voreinander wird; der weitere hängt von individuell verschiedenen Abwärtstreten der Lig. lat. und der ebenfalls verschiedenen Einbeziehung des Paroophoron in das Lig. lat. ab. So viel über das Lageverhältnis von Ep- und Paroophoron. Die absolute Ausdehnung des Paroophoron nach unten (caudalwärts) hat mit dieser Lagebeziehung nichts zu schaffen; mögen die Urnierenreste meist im Plexus spermaticus bis zum freien Rande des Lig. lat. hinauf oder noch höher an der hinteren Beckenwand gefunden werden, die Urniere kann, wie unsere Abbildung Fig. 33 zeigt, sehr weit abwärts reichen, es können also Paroophoron- oder Urnierenreste ebenso gut caudal wie cranial vom Epoophoron liegen.

Weise in den medialen Teil des Lig. lat. bis nahe an den Uterus des öfteren gelangen, bleibt indes nach den bisherigen Befunden sehr zweifelhaft.

Ich betone aber nochmals, dass ich die ausnahmsweise Lage der Urnierenteilchen im medialen Teile des Lig. lat. nicht leugnen will. So kann man sich auch noch vorstellen, dass das Lig. rotund. und das Lig. ovarii propr., welche als Leistenband und Zwerchfellsband an dem Wolff'schen Körper ursprünglich inseriren, Teilchen der Urniere bis in's Lig. lat. verschleppen. Für die Adenome und Adenomyome des Leistenbandes selbst ist ihre Herkunft von Urnierenkeimen ja bereits so gut wie allgemein anerkannt. Sodann müssen wir vor allem eine Möglichkeit in's Auge fassen, nämlich den Transport von Urnierenkeimen mit den Vasa spermatica bis in die Nähe der mit ihnen anastomosirenden Vasa uterina. Das gleichzeitige Auftreten von Urnierenresten und verschleppten Nebennierenkeimen im Plexus spermaticus wie Aschhoff (53) es einmal und ich es zweimal gesehen, macht diese Verschleppung von Urnierenresten durch die Gefässe sehr wahrscheinlich. Für die sogenannten accessorischen Nebennieren wenigstens ist dieser Modus so gut wie anerkannt, und ich kann, nachdem ich in 8 Fällen bei Foeten und Kindern solche accessorische Nebennieren immer in unmittelbarster Nähe der Vasa spermatica gesehen, (60) diese Ansicht nur unterstützen. Die Möglichkeit einer Verschleppung von Urnierenteilen in den medialen Teil des Lig. lat. durch den Plex. spermat. ist also nicht ganz auszuschliessen. Aber auf diesem Wege werden die Urnierenkeime schwerlich bis an den Uterus herankommen.

Jedenfalls können nach Lage der Urniere überhaupt nicht so häufig wie die oben genannten Forscher nach ihren Funden annehmen, Paroophoronteilchen an der genannten Stelle vermutet werden. Auch fehlt bisher jeder Befund von dem allein ausschlaggebenden Bestandteil nämlich von Glomerulis in diesem Teile des Lig. lat. und von Recklingshausen hat vergeblich darnach gefahndet. Auch ich habe weder bei Erwachsenen noch bei Foeten je eine Andeutung von Glomerulis zwischen Epoophoron und Uterus gefunden. Wenn überhaupt im unteren Teile des Lig. lat. Reste des Wolff'schen Körpers gefunden werden, so gehören sie selbstverständlich dem Urnierenteile an. Dass lässt sich nicht leugnen und dieser untere Teil liegt an und für sich schon näher dem Uterus als der obere. Auch in zwei von meinen Fällen (siehe unten) liegen die Paroophoroncreste mehr medial, als das Epoophoron, aber nicht etwa zwischen Epoophoron

und Uterus, oder gar in der Nähe desselben, sondern viel tiefer. Vor allem aber muss man sich hüten, jedes Canälchen im Lig. lat. für einen Paroophoronschlauch zu halten. Verwechslungen mit dem Wolff'schen Gang sind möglich. Ich verweise auf die Abbildung Fig. 22 vom Wolff'schen Gang im Parametrium, welcher nur bei Serienschnittführung als ein einziger Canal sich erwiesen und leicht zur Annahme von Urnierenreste verleiten könnte. Auch kann der Wolff'sche Gang ausnahmsweise in späterer Zeit Ausstülpungen erhalten, welche denjenigen in der Cervix gleichwertig und nicht den Wolff'schen Canälen gleichzustellen sind.

Was nun die Morphologie der Urniere bei kleineren menschlichen Embryonen auf dem Höhepunkt ihrer Entwickelung betrifft, so ist allgemein bekannt, dass sie aus mehrfach verzweigten Canälchen besteht, an deren Enden je ein Glomerulus sitzt. Auf Querschnitten kann man nach Nagel zwei deutlich gesonderte Abschnitte an einem Harnkanälchen (Querkanälchen) unterscheiden, nämlich einen secretorischen, mit der Bowman'schen Kapsel beginnenden, weiten Abschnitt, in welchem die Epithelien (14 zu 17) cubisch protoplasmareich und mit einem an Chromatin armen Kern ausgestattet sind, und einen engeren, mit niedrigem, cubischen (6 zu 6) Epithel mit chromatinreichen Kern bekleideten Abschnitt, das sogenannte Sammelrohr, welches mit den übrigen zusammen sich zum W. G. vereinigt. Die Malpighi'schen Körperchen liegen dicht an einander im medialen Teil der Urniere, die Canälchen lateral.

Das platte Epithel der Bowman'schen Membran geht in das kubische Epithel der Canälchen unmittelbar über. Die Glomeruli ähneln durchaus den der bleibenden Niere, sie sind aber sehr gross; die freie Oberfläche der Urnieren, welche in diesem Stadium als zwei Längswülste frei in die Bauchhöhle zu beiden Seiten der Wirbelsäule hineinragen, ist mit einschichtigem Cylinderepithel bekleidet, welches unmittelbar in das niedrigere Coelomepithel übergeht.

Diese wesentlichsten Punkte über die Urniere in ihrer Blütezeit entnehme ich hauptsächlich Nagels Schilderung im Veit'schen Handbuch der Gynaekologie. Nur über das Epithel der Glomeruli will ich noch aus der Originalarbeit Nagels (61) folgendes erwähnen:

Die Bowman'sche Membran ist teils mit Plattenepithelzellen bekleidet, teils mit kubischem, welche sich in nichts von demjenigen der übrigen Canäle unterscheiden. Der Uebergang von einem Epithel zum andern ist ein allmählicher.

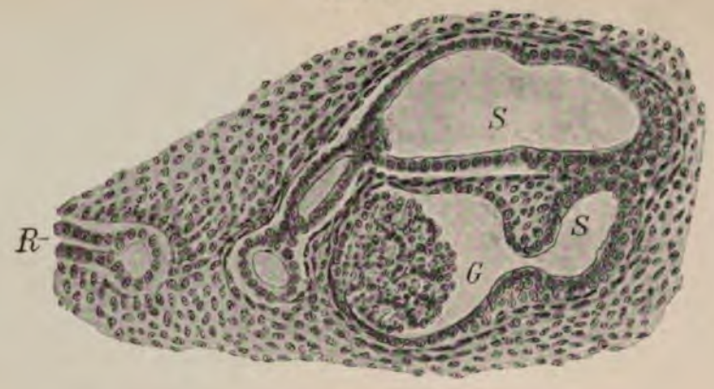

Fig. 30.

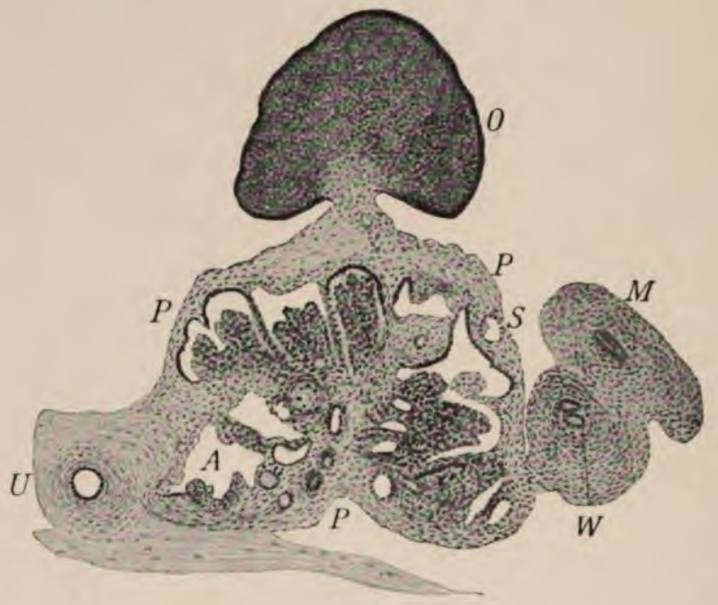

Fig. 32.

Fig. 30. Aus der Urniere eines 3 cm. langen Foetus (Sign. Foet. LXV.) Die sämmtlichen Lumina gehören einem Schlauch an; die zwei grösseren Unterbrechungen erklären sich durch Windungen, welche die Schnittebene verlassen. Das Secretionsrohr = S läuft um den Glomerulus = G zur Hälfte herum; es zeigt an zwei Stellen Einschnürungen. R ist das Sammelrohr.
Zeiss 1 Obj. E. Vergr. 280fach.

Fig. 31. Urniere (Paroophoron) eines 2,9 cm langen weibl. Foetus. (Sign. Foet. LXXVIII.) O = Ovarium, U = Ureter, M = Müller'scher Gang, W = Wolff'scher Gang, P, P, P = Paroophoron, S = Secretionsröhrchen ungewöhnlich nahe der Oberfläche gelegen. Die Glomeruli bouquetartig angeordnet; die Canälchen bilden den Stiel des Bouquets und verlaufen dann lateral zum Wolff'schen Gang. Die Glomeruli haben hohes Kapselepithel. Die Kapseln sind unregelmässig gestaltet. A = Glomerulus zerklüftet in einer ampullär erweiterten Kapsel.
Zeiss Obj. C. Oc. 2. Vergr. 145fach.

Verlag von S. Karger in Berlin NW. 6.

Ich habe keine eigene Erfahrung über die Urniere so kleiner Embryonen, im Grossen und Ganzen aber stimmen meine Befunde bei Embryonen von ca. 3 mm Länge mit den obigen Angaben überein.

Freilich die Lage der Malpighi'schen Körperchen im medialen und der Canälchen im lateralen Teile habe ich nicht konstant gefunden; die Lage der einzelnen Bestandteile der Urniere zu einander hängt unter anderem davon ab, ob die Urniere mehr flach der hinteren Bauchwand anliegt oder mehr als gestielter Wulst in die Bauchhöhle hineinragt. Auch sonst sah ich bedeutende Variationen in der Lage der Glomeruli und Canälchen.

Sodann möchte ich hervorheben und durch eine Abbildung (Fig. 30) veranschaulichen, dass die Canäle häufig gleich nach dem Austritt aus dem Glomerulus um denselben ungefähr zur Hälfte herumlaufen; zugleich ersieht man an der Abbildung, dass das Secretionsrohr vor seinem Uebergang in das Sammelrohr an einigen Stellen eine plötzliche starke Einschränkung erfährt. Plötzliche Erweiterungen und Verengerungen sieht man des öfteren in den Canälchen. Auch Pigmentirung des Bindegewebes und gelblich gefärbten, coagulirten Inhalt in den Canälen habe ich zweimal gesehen.

Die Glomeruli sind nicht nur grösser, wie die der bleibenden Niere, sondern sie unterscheiden sich auch von diesen durch eine unregelmässigere Gestalt. Die sogenannte Gänsemarschaufstellung der Sammelröhren habe ich nur zweimal erhalten gefunden; eine strahlenförmige Sammlung von Röhrchen zu einem gemeinsamen habe ich einmal bis zu 5 Röhrchen beobachtet.

Von den Rückgangserscheinungen des Organs erwähne ich eine anfängliche Dilatation der Malpighi'schen Körperchen durch Secretstauung, hervorgerufen durch Verödung der abführenden Canäle bei noch funktionstüchtigem Epithel. In solchen Fällen sieht man grosse, unregelmässig gestaltete Cysten, an deren Boden die Glomeruli teils gut erhalten, teils durch Dilatation der Wand zerklüftet sind und dadurch in der Zwei- oder Mehrzahl erscheinen können. Nun findet man an grossen Strecken dieser glomerushaltigen Cysten cylindrisches Epithel und zwar stets an den Teilen der Wand, welche der Anheftungsstelle des Glomerulus abgekehrt sind, sodass ich mit der Annahme wohl nicht fehl gehe, dass durch die Dilatation ein Teil der abführenden Secretionsröhrchen mit in die Cyste einbezogen seien. Ich halte diesen Befund deshalb für bemerkenswert, weil der Befund von cylindrischem Epithel in grösseren Ampullen und Cysten nicht gegen die Her-

kunft von Urnierenresten zu sprechen braucht. Aber auch ohne solche pathologische Zustände hat die Bowman'sche Kapsel meist höheres Epithel als die in den bleibenden Nieren. Zuweilen ist es durchweg cubisch.

Nun schwinden bekanntlich im Paroophoron zuerst die Canälchen und zuletzt die Glomeruli. Dieses ist aber nur cum grano salis zu nehmen; allerdings die deutliche Einmündung der Sammelröhren in den W. G. habe ich nur bei kleinen Embryonen gesehen; gänzlich schwinden die Canäle nach meinen Befunden nie in den Fällen, in welchen überhaupt ein Paroophoronrest bei Kindern übrig bleibt.

Meine Befunde von Paroophoron-Resten bei älteren Foeten und Kindern sind nur spärlich, und zwar deshalb, weil ich früher die obengenannte Stelle näher der Wurzel des Lig. lat. nicht mituntersucht hatte. Erst durch den Befund von Drüsenschläuchen, welche direkt an der Beckenwand lagen, aufmerksam geworden untersuchte ich sodann den lateralen Teil des Lig. lat. stets mit, und ich habe dadurch in 5 Fällen Drüsen teils mit, teils ohne Glomeruli gefunden, welche ich als Paroophoron-Reste deute.

Im ersten Falle fand ich bei einem neugeborenen Mädchen (Sig. Foet. XLVI) mit makro- und mikroskopisch normalen Genitalien im Beckenzellgewebe hinter dem Ansatz des Lig. lat. nahe dem oberen Ende desselben, umgeben von kleinen Zweigen der Vena spermatica eine kleine Drüseninsel (0.09 : 0.255) bestehend aus 3 gewundenen Schläuchen, welche mit gut erhaltenem cubischem Epithel und spindelzelligem Bindegewebe versehen sind. Das Epoophoron liegt an normaler Stelle und zeigt keine Besonderheiten.

Bei einer anderen Neugeborenen Sign. Foet. CVII mit normalen Genitalien, kräftigem Epoophoron, bestehend aus meist engen gewundenen Canälchen mit starker Bindegewebstunica und mit Marksträngen im Hilus beider Ovarien fand ich Drüsen beiderseits im lateralen Teile des Lig. lat. und zwar links eine Strecke weit unterhalb des Plexus spermaticus, rechts dagegen im unteren Teil des venösen Plexus selbst. Rechts ist es nur ein kleiner Knäuel gewundener Drüsenschläuche, links aber ist ausser einem ähnlichen aber grösseren Knäuel ein 1.35 langer, leicht geschlängelter Schlauch vorhanden, welcher bis nahe an die Vereinigungsstelle von Mesosalpinx und Mesovarium zieht. Der genannte Knäuel rechterseits (0.3 : 0.45) liegt am weitesten lateral nahe der Insertion des Lig. lat.; er enthält ausser gewundenen Schläuchen von verschiedenem Kaliber einen leidlich

gut erhaltenen Glomerulus. Die Schläuche sind teilweise obliterirt, meist aber noch gut erhalten und mit kleinem kubischen Epithel bekleidet. Das Stroma ist spindelzellig sehr dicht; manche Zellen sind länglich mit fast stäbchenförmigen Kernen und könnten wohl Muskelzellen sein oder werden. Die anderen drei Fälle sind bereits oben beschrieben. Einer befindet sich unter den Fällen mit Gartner'schem Gang als No. V auf S. 9 und die beiden anderen Fälle sind als Fall XV auf S. 70 und Fall XVII auf S. 74 geschildert.

Während in den beiden letzten Fällen die Glomeruli die Diagnose auf Urnierenreste sichern, sodass wir also 3 Fälle mit Glomerulis haben, so haben wir im Falle V und in dem Falle XLVI S. 128 nur Drüsenschläuche gefunden und es bleibt für diese beiden Fälle hauptsächlich nur die Lage nahe der Beckenwand oder in der Wurzel des Lig. lat. bis zum Lig. ovar. pelv. hin massgebend. In den meisten Fällen findet man nahe Beziehungen zum Plexus spermaticus. Eine Verwechslung mit Epoophoronteilchen ist schon topographisch auszuschliessen.

Ich betone hiernach nochmals, dass die normale Lage der Paroophoron-Ueberreste nicht im medialen, sondern im lateralen Teile des Lig. lat. bis an die Beckenwand heran zu suchen ist.

Was nun den Bau der Urnierenüberreste anbetrifft, so sind ja die Glomeruli oben genügend geschildert. Die in Rückbildung begriffenen Glomeruli sind allerdings manchmal schlecht zu erkennen und ich gebe zu, dass ich im Falle XVII den in Rückbildung begriffenen Glomerulus nicht als solchen erkannt haben würde, wenn ich ihn anderwärts angetroffen hätte. Was die Drüsenschläuche betrifft, so haben dieselben meist ein enges Lumen, kleines cubisches Epithel und bindegewebige Tunica. Deutliche Muskelzellen in grösseren Zügen habe ich nicht gesehen. Im Falle V sind die Schläuche zum Teil sehr stark verschlungen. (Siehe Abbildung Fig. 32.) Das in diesem Falle gefundene Gebilde ektoblastischer Herkunft ist an anderer Stelle schon besprochen, ebenso das gleichzeitige Vorkommen versprengter Nebennierenteile und Urnierenreste.

Die geringe Ausbeute an Befunden von Urnierenresten war mir ganz natürlich erschienen, denn ich glaubte sie mir damit erklären zu können, dass das funktionslose Organ an und für sich leicht atrophirt und durch den starken Zug, welchem die Wurzel des Lig. lat. während der Vereinigung der Müller'schen Gänge ausgesetzt ist, den noch ungünstiger gewordenen Ernährungs-

bedingungen meist völlig erliegen müsse. Ich war deshalb nicht wenig überrascht, aus einer mir neuerdings bekannt gewordenen Arbeit Switalski (62) zu ersehen, dass er in acht Fällen fünfmal

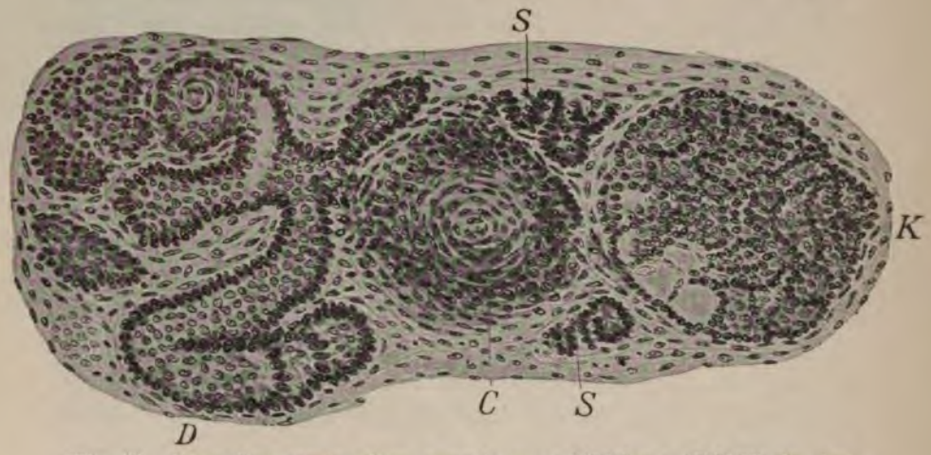

Fig. 32. Paroophoronreste eines neugeborenen Mädchens (Fall V) in dem Lig. lat. nahe seiner Insertion an der Beckenwand zwischen den Gefässen des Plexus spermaticus gelegen. K = Knäuel von Drüsenschläuchen. C = concentrisch geschichteter Zellhaufen. D = Mehrfach verzweigter Canal. S = Trümmer von Schläuchen. — (Die Schläuche bei K sind vermutlich Secretionsröhren, die bei D Sammelröhren gewesen.)
Zeiss Obj. 1. Oc. E. Vergr. 280fach.

Paroophoronreste gefunden hatte. Ich kenne freilich nur den deutschen Separatabdruck aus dem Krakauer Anzeiger und will nicht definitiv über diese Befunde aburteilen. Ich kann aber nicht umhin auf einige Punkte aufmerksam zu machen, welche Switalski's Befunde reduciren. Die 8 Fälle sind in eine Tabelle gebracht, und nur kurz skizzirt.

No. I scheidet aus, weil der Embryo nur 3 Monate alt ist. In No. II ist angegeben, unter Paroophoron: „In zwei Gruppen zwischen den Blättern des Mutterbandes"; ich würde diese Angabe, aus der nichts zu ersehen ist, garnicht anziehen, wenn nicht im folgenden Fall III (8 monatlicher Foetus) in der Rubrik Paroophoron „Dito" stände, und in den dazu gehörigen Abbildungen Fig. 13 und 14 kleine Canälchen als Paroophoron bezeichnet wären, von denen die „untere Gruppe" mehr medial und „etwa in der Höhe des unteren Teiles des Uteruskörpers" gelegen, wahrscheinlich ein kleiner Rest des Wolff'schen Ganges sein würde. Auch im Fall IV steht unter Paroophoron „Dito" ausserdem aber „in der unteren Gruppe atrophierender Glomerulus".

Da Switalski in Fall VII, wo er „keine Spuren“ von Paroophoron gefunden, in dichtester Nähe des Gartner'schen Canals einen atrophirenden Glomerulus abbildet, den er dem Epoophoron zurechnet, so ist mir zweifelhaft geworden, was Switalski mit Glomerulus bezeichnet. Es kommt hinzu, dass er im Fall VI unter Epoophoron einen atrophirenden Glomerulus im Mesovarium gefunden hat, welcher auf seiner Abbildung (Fig. 20) freilich mit einem Glomerulus keine Aehnlichkeit hat, sondern allenfalls einen Vorsprung in ein ampullär erweitertes Epoophoroncanälchen, den von mir oben beschriebenen Pseudo-Glomerulus darstellt. Für den Glomerulus im Fall VII Switalski's glaube ich das bestimmt annehmen zu dürfen, da er durchaus meiner Abbildung Fig. 20 entspricht. Ich gebe zu, dass Switalski das Glück gehabt haben mag ungewöhnlich oft Paroophoron-Reste zu finden, und ich erkenne z. B. die obere Gruppe in Switalski's Abbildung Fig. 21 als Paroophoron-Reste ihrer Lage nach an. Ich wiederhole auch, dass ich dem kurzen Auszug aus seiner Arbeit gegenüber eine gewisse Reserve in meiner Kritik für geboten halte, die angegebenen Bedenken besonders gegen die untere Gruppe und die Glomeruli glaubte ich jedoch nicht verhehlen zu dürfen.

Ueber Urnierenreste im Uterus.

Ich glaube das Wissenswerteste über Epoophoron und Paroophoron im obigen angeführt zu haben, und komme nun zu unserem Thema zurück. Wenn wir die Frage aufstellen, ob das Epoophoron als Mutterboden der in den Uterus embryonal versprengten epithelialen Gebilde angesehen werden kann, so ist dieselbe jedenfalls zu verneinen. Ohne die Möglichkeit einer epoophoralen Drüsen-Incorporation in den Uterus der Erwachsenen damit zu leugnen, müssen wir die Möglichkeit für den foetalen Uterus ausser Acht lassen, weil das Epoophoron vom Uterusabschnitt der M. G. während der Entwickelung stets weit entfernt ist und auch keine Eventualitäten für eine abnorme Annäherung bekannt sind.

Kommen wir nun zu dem Urnierenteil des W. K., so können wir von unserem Einteilungsprincip der Dystopien absehen, da Verdoppelungen der Urniere nicht bekannt sind und uns auf die Erörterung beschränken, ob und wie Urnierenteilchen sekundär in den Müller'schen Gang versprengt werden können. — Fragen wir zunächst ob eine morphologische Aehnlichkeit mit dem

embryonalen Paroophoron oder mit seinen späteren Ueberresten uns ermöglicht, die im foetalen Uterus gefundenen epithelialen Inseln auf verschleppte Reste der Urniere zurückzuführen, so erledigt sich auch diese Frage ohne weiteres. Ich habe nichts im foetalen und kindlichen Uterus gefunden, was schon durch den Drüsenbau allein uns unbedingt nötigte, die Urniere morphologisch zum Vergleiche anzuziehen. Wenn wir uns aber die noch nicht genetisch recognoscirten Fälle einzeln vergegenwärtigen, so kommen wir doch vielleicht zu Wahrscheinlichkeitsdiagnosen. —



Fig. 34. Querschnitt (etwas schräg) durch das Corpus uteri eines $15^1/_2$ cm langen Foetus (Fall XVIII). D = Isolirter Drüsenschlauch (entfernteres Ende) in der Schleimhaut der Dorsalwand. Uteruslumen leicht gewellt. Epithel der Drüse einschichtig, dunkler gefärbt als das der Schleimhaut; Epithel der letzteren zweischichtig mit Membrana basilaris.
Zeiss Lupe a* Oc. 2.

Da ist zunächst jener 15,2 cm lange Foetus (Fall XVIII s. Fig. 34) mit einem vollständig normal gebauten Uterus; das Lumen zeigt die leichte Wellung (primäre Faltung) ohne irgend eine Spur von Einsenkung. Eine Drüsenbildung von Seiten der Schleimhaut, wie wir sie in den späteren Monaten kennen, ist absolut unmöglich. Wenigstens glaube ich nach meinen Erfahrungen über die foetale Uterusschleimhaut keinen Satz so apodictisch hinstellen zu können wie den, dass die Uterusschleimhaut niemals Drüsen bildet, ehe nicht die rinnenartigen Vertiefungen (faltige Hauptausstülpungen) der Längsfalten ausgebildet sind.

Wie kommt nun hier eine Drüse oder richtiger gesagt ein kleiner epithelialer Schlauch her? Ist derselbe etwa geeignet

unsere theoretische Anschauung vom „accessorischen Uterus“ über den Haufen zu werfen, oder ist dieser Schlauch als eine secundäre Abtrennung vom Müller'schen Gange aufzufassen. Ich glaube beides von der Hand weisen zu können, weil das

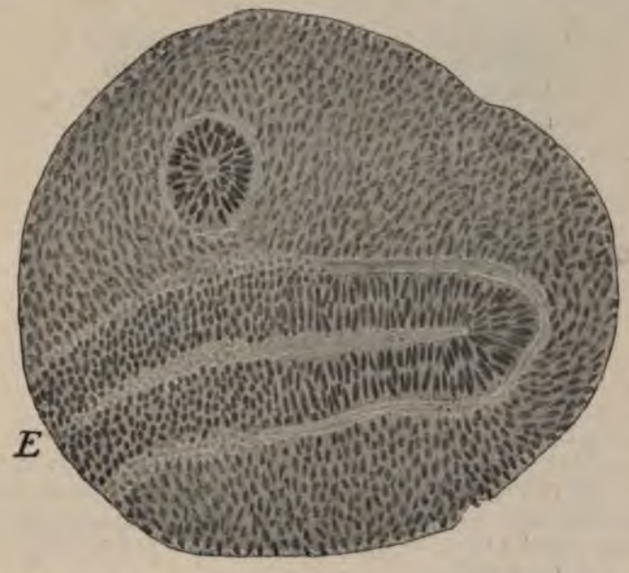

Fig. 35. Näheres Ende desselben Drüsenschlauches (etwas flach getroffen). (Die Abbildung ist ein Spiegelbild der vorigen). E = Das Epithel der Schleimhaut streckt sich der Drüse etwas entgegen.
Leitz Obj. 6. Oc. 1. Vergr. 275fach.

Epithel des Schlauches verschieden von dem der Schleimhaut ist, denn man darf wohl annehmen, dass in diesem frühen Stadium das Epithel des Müller'schen Ganges, auch wenn es versprengt ist, und ebenso das Epithel eines accessorischen Uterus mit dem Epithel des Uterus obsolut identisch sein müsse. Wir können aber aus dem Aussehen unseres Schlauches weiter nichts ersehen, als dass er mit dem Müller'schen Gange nicht verwandt ist.

Betrachten wir nun Fall XIX. Hier ist die Differenz im Epithel noch erheblicher zwischen dem cyster , epithelialen Gebilde und der Schleimhaut, ob; 1 cm lang ist; dieses Cystenepithel e an das der Secretionsröhren in die eigenartige Gestalt des

auch hier der morphologische Character nicht für ein Urnierenderivat.

Noch nichtssagender in dieser Beziehung sind Fall XX und XXI. Das Resultat dieser kurzen Betrachtung ergiebt sich

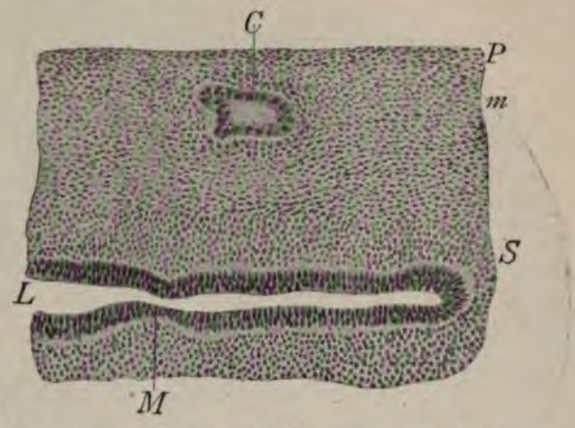

Fig. 36. Teil eines Querschnitts durch den Fundus uteri eines 11 cm langen Foetus (Fall XIX). L = Lumen des Uterus im Fundus. M = Vereinigungsstelle der beiden Uterushälften in der Medianlinie. C = isolirte Cyste in der Dorsalwand nahe der Medianlinie. Epithel der Cyste völlig verschieden von dem der Schleimhaut. S = Schleimhaut. m = späteres Myometrium. P. = Peritoneale Oberfläche.

Zeiss Obj. C. Oc. 2.

demnach von selbst. Die Gestalt allein unserer epithelialen Gebilde, die weiter oben besprochenen mit eingeschlossen, rechtfertigt nicht eine Diagnose auf Urnierenderivate.

Das Epithel derselben ist nun allerdings von dem der Uterusschleimhaut meist verschieden, und wenn wir diesen Punkt näher betrachten, so scheiden zwar die Funde bei älteren Foeten, wie ich oben beschrieben, deshalb aus, weil dass secernirende Epithel schleimhäutiger Abkunft der älteren Foeten Veränderungen eingehen kann, welche einen Vergleich mit dem Mutterboden sehr erschweren. Aber bei den jüngeren Foeten, bei denen das Schleimhautepithel im Uterus von oben bis unten gleichmässig geartet ist, sollte man doch meinen, dass auch ein von ihm abgesprengter Teil genau dasselbe Epithel besitzen müsse, und deshalb muss ich, wo das nicht der Fall ist, vorläufig annehmen, dass die isolirten, epithelialen Gebilde nicht vom Müller'schen Gange stammen. Dieser negative Punkt kann allerdings nur per exclusionem oder mit Hilfe anderer

Merkmale zur Diagnose auf Urnierenreste verwertet werden. Von den oben geschilderten, charakteristischen Bestandteilen des W. K. fand sich kein einziges Mal ein absolut beweisender im Uterus wieder.

Ist es demnach, da uns die Morphologie im Stich lässt, überhaupt möglich, die Herkunft epithelialer Inseln im foetalen Uterus von Urnierenresten zu erweisen? Wie steht es mit der Topographie? Die Hoffnung, dass es gelingen würde, den Zusammenhang zwischen den Urnierenresten im foetalen Uterus mit ihrem Mutterboden zu finden, wird sich schwerlich erfüllen. Der Müller'sche Gang hat zu der Urniere überhaupt keine so innige Beziehung wie zu dem W. G. (wie auch Kossmann (18) treffend auseinandersetzt) und ein ausnahmsweiser, inniger Zusammenhang wäre vielleicht nur in der frühesten Embryonalzeit zu finden, würde aber leider auch nichts für das spätere Schicksal des betreffenden Falles beweisen. Immerhin würde ein solcher Zusammenhang von höchster theoretischer Wichtigkeit bleiben. Für die früheste Zeit dieses hypothetischen Zusammenhanges beider Organe käme nun schwerlich die Aufnahme ganzer Partien der Urniere in den späteren Uterusabschnitt des M. G. in Frage. Denn ich kann mir wohl vorstellen, dass einige Urnierenepithelien, ja vielleicht sogar ein kleiner Teil eines Urnierencanälchens um den W. G. herum an den Müller'schen Canal gelangt, mit ihm verklebt, und vom Mutterboden losgerissen wird, aber eine ganze Leiter von Urnierencanälchen, einen Hauptcanal mit kammförmig einmündenden Nebencanälchen wird der Müller'sche Gang schwerlich entführen können, abgesehen davon, dass ein solches Stück Urniere, sagen wir beispielsweise ein Teil mit 6 bis 8 Quercanälchen den ganzen Corpusabschnitt des Müller'schen Ganges einnehmen würde. Auch kann ich nicht unerwähnt lassen, dass ein Glomerulus einen vielfach grösseren Querschnitt hat, als der Müller'sche Gang in so früher Zeit, sodass ein Transport des ersteren durch den letzteren schon mechanische Bedenken hat. Dazu kommt, dass ein Glomerulus zur Zeit seiner Funktionsfähigkeit vermöge seines innigen Zusammenhanges mit den Gefässen des Mutterbodens den denkbar festesten Fuss fasst. Aber auch abgesehen von diesen mechanischen Bedenken liegt die Möglichkeit sehr fern, dass grössere Teile der Urniere, wie ich Kossmann beistimme, an dem Wolff'schen Gang vorbei in den Müller'schen Gang gelangen könnten; es ist dies höchst unwahrscheinlich, aber es ist nicht auszuschliessen, dass ausnahmsweise kleinere Teilchen der Urniere einen derartigen Error loci begehen.

Sobald es erwiesen wird, dass Urnierenteilchen in den medialen Teil des Lig. lat. in die Nähe des Uterus congenital gelangt sind, so steht ihrer Einverleibung in den Uterus auch nichts principiell im Wege. Die Hoffnung aber, dass ein Zusammenhang in den Uterus gelangter Urnierenteilchen mit dem Wolff'schen Gang oder der Urniere selbst gefunden werden könnte, müssen wir so gut wie begraben. Zugegeben aber, dass kleinere Reste der Urniere etwa Bruchstücke eines Canälchens oder einzelne Zellen ausnahmsweise im frühesten Embryonalleben auf dem Umwege um den W. G. in den Uterus gelangen könnten, so würden dieselben, auch darin ist Kossmann beizustimmen, an jeder Stelle des Uterus gefunden werden können. Jedenfalls aber kann diese Hypothese nicht die häufige Localisation der Adenomyome in den Tubenwinkeln und im Fundus uteri erklären, und kann nur für Ausnahmsfälle verwertet werden (siehe weiter unten).

Es liegen bereits zwei Theorien vor, welche der genannten häufigen Localisation Rechnung tragen. Die eine, chronologisch an zweite Stelle gehörig, ist von A. Bluhm (63), wonach das Lig. teres Urnierenkeime in die Tubenwinkel transportiren soll. Ich kann dieser Theorie wohl beistimmen. Das Lig. teres könnte wohl ein Urnierenteilchen hierher transportiren, indes müsste bei der Häufigkeit der Tubenwinkeladenomyome wohl der Nachweis solcher Teilchen leicht zu ermöglichen sein. — Diese Theorie berücksichtigt natürlich nur die Tubenwinkel.

Die andere Theorie von v. Recklinghausen selbst aufgestellt, führt die häufige Localisation seiner urnierenähnlichen Adenome im Fundus und in den Tubenwinkeln darauf zurück, dass diese Abschnitte der M. G. bei der halbspiraligen Drehung der ventralen Urnierenkante gerade mit der Dorsalseite an die Urniere zu liegen kommen, und hier die Urnierenkeime sich einverleiben können.

Dieses Argument v. Recklinghausen's ist eines der allerwichtigsten in der Adenomyomlehre; Kossmann geht aber über dasselbe in seiner Befehdung v. Recklinghausen's stillschweigend mit folgender Schilderung hinweg: „Der Wolff'sche Körper bildet eine in die Leibeshöhle hervorragende Leiste, unter deren Oberfläche der Müller'sche Gang verläuft, von dem eigentlichen Drüsenkörper der Urniere durch den Wolff'schen Gang getrennt. Die freien Kanten dieser Leisten nähern sich fusswärts einander, und verschmelzen endlich in der Mittellinie."

Bisher gilt nicht diese, sondern die v. R. angegebene Schilderung der halbspiraligen Drehung des W. K. allgemein als

Fig. 33.

Teil eines Beckenquerschnitts vom 10 cm langen Foetus. (Sign. Foet. XXXIX.) M = Mesosalpinx. W = Tubenschrägschnitt. U = Uterusscheitel (bezw. Uterushorn); vor ihm das Ovarium = O und hinter ihm das Paroophoron = P. mit einem Glomerulus.

Leitz Obj. III. Oc. I. Vergr. 60fach.

Verlag von S. Karger in Berlin NW. 6.

richtig, und ich verweise den Leser, welchem diese Lehre nicht genau bekannt ist, auf die vorzügliche Schilderung Nagels in Veits Handbuch der Gynäkologie Band I S. 545. Auch will ich nicht unterlassen, Nagel auf Seite 534 kurz zu citiren: „Nimmt man den Wolff'schen Gang als Richtschnur, so macht der Wolff'sche Körper eine halbspiralige Drehung nach innen. Bei älteren Embryonen wird diese Drehung noch mehr augenfällig, indem an der Abgangsstelle des Leistenbandes der Urniere (Gubernaculum Hunteri, des späteren Ligament. teres uteri) eine Knickung des Organs entsteht."

Nach dieser Schilderung, welche ich nach meinen Befunden als allein richtig anerkennen kann, kommt der Müller'sche Gang mit seiner späteren Dorsalseite vor die Urniere zu liegen, indem er dieselbe gerade in Höhe der Tubenwinkel kreuzt und hierbei soll nach v. R. die Aufnahme von Urnierenkeimen erfolgen. Es brauchen also in diesem Falle durchaus nicht, wie Kossmann meint, Teile der Urniere erst um den Wolff'schen Gang herum zu wandern, um in die Muskelwand des Müller'schen Ganges zu gelangen. Kossmann's an und für sich ganz richtiger Beweis, dass gerade die Tubenwinkel von der Urniere am entferntesten liegen, nämlich auf dem Wege durch das Lig. lat., übergeht immer wieder den springenden Punkt, nämlich die spiralige Drehung und seine schlagende Schlussfolgerung berührt demnach die Theorie v. Recklingshausen's überhaupt nicht. Ich glaube durch eine Abbildung besser, als durch Worte überzeugen zu können, dass auch sogar noch bei grossen Embryonen (10 cm) die Rückwand des M. G. speciell der Tubenwinkel und Fundus der Urniere anliegen können; die Urniere muss eben nur weit genug abwärts reichen. (S. Fig. 33.)

Nach v. Recklinghausen's Hypothese werden also bei dieser Kreuzung der Urniere Teilchen derselben in den Uterus aufgenommen, und jetzt komme ich zu einem Punkte, in welchem meine Ansicht von der von Recklinghausen's allerdings nur wenig abweicht, nämlich die Frage, was für Urnierenteilchen aufgenommen werden. Der Autor äussert sich zwar nicht ausführlicher darüber, wie er sich diese Incorporation vorstellt, aber aus einigen Stellen geht doch hervor, dass v. R. annimmt, es würden Theile der Wolff'schen Canälchen in den Uterus aufgenommen. „Die Dorsalwand des Müller'schen Ganges wird somit wegen ihrer unmittelbaren Nachbarschaft mit Canälchen des Wolff'schen Körpers am leichtesten in die Lage kommen, sich Ueberreste des letztern einzuverleiben." (S. 159.) — Ferner

hofft von R., dass bei weiteren Untersuchungen in den Tubenwinkeln von Neugeborenen sich wenigstens einmal ein Canälchen finden würde. Es geht hieraus besonders aber aus der citirten Stelle hervor, dass von R. auf eine Berührung der Müller'schen Canäle mit den Canälchen des Wolff'schen Körpers rechnet, und das muss Bedenken erregen. Bei Embryonen von 12 und 13 mm Länge bildet der M. G. nach Nagel einen kurzen oben offenen Trichter, dessen solides, spitz zulaufendes Ende sich dem W. G. dicht anlegt. In diesem Alter ist nun die Urniere ein längst angelegtes, fertiges Organ, welches an seiner Oberfläche von dem sogenannten Urnierenepithel überzogen wird.

Es liegt normalerweise demnach gar keine Möglichkeit einer Berührung des M. G. mit den Canälen des W. K. vor. Damit ist selbstverständlich nicht ausgeschlossen, das abnormerweise diese Berührung vorkommen könnte, sondern man kann sehr wohl annehmen, dass abgeschnürte Teilchen, welche die Oberfläche des W. K. überragen (dass Canälchen nahe der Urnierenoberfläche liegen können, beweist unsere Fig. 31), oder offen gebliebene Canälchen mit dem M. G. in Berührung und Verklebung kommen. Freilich müssten solche Befunde erst öfters erhoben werden, ehe man sie zur Erklärung der recht häufigen Tubenwinkeladenome gebrauchen kann. Wie dem auch sei, es fehlt bis dato gerade in den Tubenwinkeln noch immer der erste Befund von Drüsenschläuchen im Myometrium von Foeten und Kindern. Aber auch abgesehen hiervon ist es unwahrscheinlich, dass erhebliche Teile der Urniere in die Tubenwinkel auf diesem Wege gelangen und ich glaube, dass nur kleinste Teilchen der Urnierencanälchen, vielleicht nur wenige Zellen, welche an der Oberfläche der Urniere bei der Einstülpung und Abschnürung der Urnierencanälchen haften geblieben sind, in die Tubenwinkel oder auch an andere Stellen des Uterus gerathen können.

Ich habe freilich erst in der letzten Zeit mein Augenmerk auf den Befund einzelner Zellcomplexe im Fundus uteri und an den Tubenwinkeln gerichtet, welche vielleicht schon beim Neugeborenen meine Annahme stützen könnten. Die Epithelien haben ja, wenn sie aus ihrem Verbande losgelöst sind, leider keine Kennzeichen und deshalb wird es schwer fallen, kleine Lager oder Stränge zu erkennen. Ich habe überhaupt nur in zwei Fällen grössere Zellhaufen in der fraglichen Gegend gesehen, welche sich von ihrer Umgebuug auszeichnen und nicht mit dem Peritonealendothel zusammenhängen; denn in letzterem Falle würden sie ja noch weniger beweisend sein, selbst wenn

man meine obige Annahme gelten lässt, dass in den peritonealen Einsenkungen Urnierenepithelien leicht aufgenommen werden könnten.

In einem Falle handelt es sich um ein Ganglion und ich führe ihn nur an, um vor Irrthümern zu warnen, in dem anderen Falle fand ich bei einer Neugeborenen (Sign. Foet. XC) in den äussersten Muskelschichten an der Hinterwand des Isthmus nahe am Ostium uterinum tubae (also dem Lieblingssitz der Adenomyome) einen diffusen Zellhaufen, welcher durch dunklere Protoplasma- und Kernfärbung von der Umgebung absticht. Dieser Zellhaufen (0,12 : 0,18) liegt etwa 0,13 vom Peritoneum entfernt und enthält zwischen einzelnen dünnen Bindegewebszügen Haufen von polygonalen Zellen mit meist eiförmigen, oft auch unregelmässiger geformten Kernen. — Wenn man nun auch ohne Phantasie eine Aehnlichkeit mit einem Drüsenflachschnitt construiren kann, so ist diese Aehnlichkeit in der Anordnung der Zellen doch nicht weitgehend genug um hieraus die Annahme eines versprengten Drüsenteiles herleiten zu können. Die Zellen ähneln immerhin trotz ihrer mangelhaften Anordnung an Epithelien schon deshalb, weil sie anderen Zelltypen viel weniger gleichen.

Ich fürchte nun, dass meine Hypothese sich überhaupt durch solche Befunde schwer wird als richtig beweisen lassen, weil einzelne Epithelien ausserhalb des Verbandes zu schwer zu erkennen sind, wie ich oben bereits bemerkte. Dass diese Zellen im Foetalleben oder beim Kinde bereits Drüsen bilden könnten bezweifle ich sehr, denn es sind immerhin Zellen eines meist untergehenden Organs und sie bedürfen jedenfalls eines (nicht physiologischen) starken Wachstumsantriebes, wie er kaum vor dem geschlechtsreifen Alter zu erwarten sein dürfte.

Dieses erklärt uns die Thatsache, dass Befunde von Adenomen in den Tubenwinkeln bisher nur bei Erwachsenen erhoben sind

Nun könnte es manchen stutzig machen, dass die Aufnahme einiger Zellen später zum Aufbau organoider Tumoren genügen solle. Nun, da nach von Recklinghausen's Theorie schon die kleinsten Canälchen oder Bruchstücke derselben genügen müssten, um den organoiden Aufbau zu ermöglichen, so hat es für mich garnichts Wunderbares, wenn einige embryonale Zellen dieselbe Fähigkeit haben. Ist etwa ein einziges kleines Canälchen im Verhältnis zu dem complicirten Drüsenbau in den Adenomyomen viel mehr als ein Häufchen Zellen? Ein Anstoss zum Wachstum kann an diesen Zellen ebenso gut zur Entwickelung der ihnen im Embryonalleben verliehenen Fähigkeit der Drüsenbildung

führen, wie er in einem kleinen Canälchen die Fähigkeit erweckt, organoide Tumoren zu bilden. Manchem mag, wie gesagt, meine Annahme etwas gewagt erscheinen, sie wird aber annehmbarer, wenn man bedenkt, dass jeder Canal ursprünglich aus einer soliden Zellenmasse heraus sich entwickelt und so bleibt der Schwerpunkt der Hypothese in beiden Fällen derselbe, nämlich der, dass embryonale Zellen die Fähigkeit besitzen, auf einen äusseren Anstoss hin im späteren Leben organoide Geschwülste zu bilden, und in diesen Geschwülsten ihrer frühembryonalen Organbestimmung einen verspäteten Ausdruck zu geben. Diese Fähigkeit der Zellen oder Canälchen das embryonale, längst verschollene Mutterorgan nachzuahmen ist freilich das Interessanteste an der von Recklinghausen'schen Theorie.

Es liegt neuerdings ein starkes Misverständnis dieser Theorie seitens Kossmann's (48) vor, welcher eine Vervielfachung der Urniere in den Tumoren erblickt und zwar eine angeborene, und dagegen anführt, dass Mehrfachbildungen der Urniere noch nicht beobachtet seien. Nicht um die Aufnahme einer ganzen Urniere in den Uterus, geschweige denn um die mehreren Urnieren handelt es sich, sondern nur um Partikelchen, welche, wie von Recklinghausen ausführlich schildert, vielleicht schon im Kindesalter allmählich mit dem Uterus wachsen, etwa wie auch das Epoophoron mitwächst, aber erst später, wenn ein äusserer Anstoss zur Tumorbildung sie trifft, den organoiden Aufbau bewerkstelligen.

Ich muss auf diesen Punkt, obgleich er nicht unbedingt hierher gehört, eingehen, um nicht Misverständnisse obwalten zu lassen. Ich habe mich vor zwei Jahren als Anhänger der Theorie von Recklinghausen's bekannt, und seitdem bin ich, obgleich sich meine Ansichten in manchen Punkten verändert haben, auch heute noch ein überzeugter Anhänger dieser Theorie und zwar im Wesentlichen aus folgendem Grunde: Die drüsigen Bestandteile gewisser (nicht aller) Adenomyome haben einen characteristischen Bau; ich habe auch die Präparate von Recklinghausen's gesehen und glaube nach jahrelangem eigenen Studium mir wohl ein Urteil erlauben zu dürfen, und kann nach meinen jetzigen Erfahrungen, die ich später veröffentlichen werde, nur wiederholen, was ich in der Discussion zu meinem Vortrage vor zwei Jahren über diesen organoiden Aufbau gesagt habe: „Es liegt dafür weder in der normalen noch hyperplastischen Schleimhaut des Uterus ein Analogon vor." Ich habe dann hinzugefügt, die Bilder seien „durchaus characteristisch

an und für sich.“ Das ist es, was ich auch heute nur wiederholen kann, und später ausführlicher darzulegen hoffe. Der drüsige Aufbau mancher Adenomyome des Uterus stellt eine Eigenart an und für sich dar; worin diese Eigenart besteht, und was sie mit der Urniere Gemeinsames hat, das hat für mich heute zwar noch grosses Interesse nach anderen Seiten hin, der beweisende Wert aber dieser organoiden Eigenart liegt nicht so sehr in ihrer unzweifelhaften Aehnlichkeit mit den Bestandteilen des Wolff'schen Körpers als vielmehr darin, dass diese selbige Eigenart den Drüsen zukommt, welche in Neubildungen des runden Mutterbandes (Agnes Bluhm, Pfannenstiel, (64) Aschhoff, v. Recklinghausen (65) etc. in allen Schichten des Ovariums von Franqué (67) und in einem Tumor der hinteren Bauchwand A. Hartz (66) gefunden worden ist. — Diese gemeinsame Eigenart ist auch für Nichtkenner schon aus den Abbildungen der Autoren zu ersehen.

Wie kommt nun diese gemeinsame eigenartige Drüsenbildung an so verschiedene Stellen? Vom Müller'schen Gang etwa in den Eierstock und an die hintere Bauchwand? Dieser Gedanke wird gewiss jedem absurd erscheinen. An der hinteren Bauchwand hat der W. K. seinen Ursprungssitz und seine Canäle reichen oft in den Hilus ovarii, sodass hier die Grenze der Drüsen vom W. K. unbestritten sein wird; aber auch vom Lig. teres, dem Leistenband der Urniere, können Keime derselben aufgenommen werden; jedenfalls eher, als vom M. G., mit welchem das Band erst später und sehr oberflächlich in Verbindung tritt, und der nur einen einfachen Canal im Centrum enthält, während die Urniere bereits einen höchst complicirten Drüsenbau darstellt und seine Canälchen vom Oberflächenepithel ausgebildet werden. Auch hier am Lig. teres kann, wenn man es vorurteilslos betrachtet, die Entscheidung nicht schwer fallen, welches Organ als Mutterboden dieser Adenome den Vorzug verdient. Um mich kurz zu fassen, behaupte ich, dass in gewissen Adenomyomen des Uterus wenn auch nicht in allen, besonders aber in denen der Tubenwinkel dieselben Bilder im Drüsenbau immer wiederkehren, welche in dem Lig. teres, im Ovarium und an der hinteren Bauchwand das unzweideutige Characteristicum der Tumoren ausmachten. Und diese Aehnlichket der Bilder ist so bedeutend, dass eine Wesensgleichheit der drüsigen Bestandteile in den genannten Tumoren nicht weggeleugnet werden kann.

Diese charakteristische Eigenart der Tumoren ist keine eingebildete, wie mancher meinen könnte, sie ist für den Kenner mit Sicherheit zu erkennen. Sehr lehrreich ist in dieser Hinsicht und von überzeugender Beweiskraft die Geschichte eines von L. Aschoff (53) beschriebenen Adenofibroms: Das ihm von auswärts zugegangene Präparat wurde in Folge einer irrtümlichen Notiz für eine am Oberschenkel entstandene Geschwulst angesehen, sodass A. die Quelle derselben in den epithelialen Elementen der Cutis suchen zu müssen glaubte. — Der fehlende Zusammenhang mit derselben und die Aehnlichkeit des Aufbaues mit den Adenomyomen des Uterus bewog A., die Präparate von Recklinghausen vorzulegen, „welcher sie unbedingt als Urnierengeschwulst anerkannte". Die daraufhin eingeholte Erkundigung ergab, dass die Geschwulst unter dem Bruchband nach innen zu „in der Furche neben der linken grossen Schamlippe" entstanden war.

Ich glaube, dass so leicht kein bündigerer Beweis für die Eigenart dieser Tumoren erbracht werden kann; jedenfalls kann es diesem Bericht gegenüber nichts bedeuten, wenn Ungeübte die morphologische Eigenart nicht erkennen.

Das Folgende gehört nun zwar streng genommen nicht hierher, ich will aber inmitten der Schilderungen meiner Auffassungen dieser Fragen nicht gern innehalten, und komme deshalb mit wenigen Worten auf die wesensgleiche Eigenart zu sprechen, welche diese Adenome vor anderen voraushaben und welche sie der wunderbaren Fähigkeit der embryonalen Zellen verdanken, noch im späten Alter ihrer frühembryonalen Organbestimmung eingedenk das längst verschollene Mutterorgan, wenn auch unvollkommen, nachzuahmen. Ich bezeichnete diesen Punkt als einen der interessantesten in der Theorie von Recklinghausen's. Ich kann allerdings die Parallele, welche von Recklinghausen zwischen den einzelnen Bestandteilen seiner Tumoren und denen des Wolff'schen Körpers zieht, hier nicht ausführlich schildern, und muss auf das Original verweisen. Diese Parallele hat nicht nur theoretische Berechtigung, sondern sie ist auch durch den organoiden Aufbau in den Tumoren provocirt, und zwar sowohl im Ganzen (nierenartiger Aufbau) als auch im Einzelnen (Endkolben, Secretionsröhren, Sammelröhren, Ampullen, Pseudoglomeruli u. s. w.) Die Parallele mag in einzelnen Punkten fehlen, in anderen über das Ziel hinausschiessen, im Grossen und Ganzen ist sie eine sehr glückliche Idee des genialen Forschers, und wer über den verunglückten Teilen dieser Parallele die

treffenden Punkte vergisst, und deshalb die ganze Theorie über Bord werfen will, den möchte ich daran erinnern, dass eine Aussaat unter fremden Lebensbedingungen in der ganzen Natur Abarten erzeugt. Diese fremden Lebensbedingungen sind in unserem Falle nicht nur der veränderte Mutterboden, sondern auch das spätere Lebensalter, vielleicht auch noch andere unbekannte Einflüsse, denen die Aussaat der Keime ausgesetzt war, bis sie den befruchtenden Anstoss zum Wachstum erhielt; und zuletzt aber nicht am wenigsten ist es der befruchtende Anstoss selbst, welcher keinenfalls dem physiologischen Wachstumsantriebe bei der embryonalen Entwickelung gleichkommt und, wie ich vermute, auch nicht in allen Fällen der gleiche ist.

Jedenfalls geht aus diesem Hinweise hervor, dass man weder als Anhänger noch als Gegner der Theorie v. R.'s die Parallele zwischen dem Organ und dem Organoid, wenn ich den organoiden Bestandteil der Tumoren kurz so nennen darf, nicht auf die Spitze treiben muss, sondern dass man beim Vergleich der einzelnen morphologischen Bestandteile sich die Frage vorlegen muss, ob die Organformen ihren embryonalen Entstehungsbedingungen nach, sofern wir diese kennen, überhaupt zum Vergleich herangezogen werden dürfen. So hat v. Recklinghausen selbst die Kammform der Urniere zum Vergleich herangezogen, da er die thatsächlich häufige Beobachtung gemacht hatte, dass mehrere oder viele Canälchen einseitig in eine Ampulle einmündeten, und dass solche Systeme oft nebeneinander gefunden werden, und alle immer von derselben Seite her ihre (Quer-)Canälchen beziehen. Dieser Aufbau, welcher zwar nicht immer in dieser Weise auftritt, sondern je nach der Umgebung Variationen aufweist, ist freilich ein sehr lebendiger Ausdruck einer organoiden Gewebsausbreitung und erinnert auch thatsächlich an die Kammform der Urniere.

Seitdem haben Anhänger und Gegner der Urnierentheorie die Kammform in den Organoiden behauptet bezw. bezweifelt, aber übereinstimmend zum fast einzig massgebenden Kriterium für die Urnieren-Genese gestempelt. Nichts ist verfehlter als dieses; denn der Kammform der Urniere liegt ursächlich die embryonale Segmentirung zu Grunde, eine Entstehungsbedingung, welche sich in den Tumoren natürlich nicht wiederfindet. Die Urnierencanälchen bilden sich nämlich aus einer zwischen Ursegment und Seitenplatten gelegenen Mittelplatte (intermediäre Zellmasse auch Urnierenblastem genannt). Bei der Abtrennung der Ursegmente von den Seitenplatten entsteht an der Abschnürungs-

stelle je ein Strang, welcher die Ursegmente mit der Seitenplatte verbindet. Aus jedem dieser Verbindungsstränge (Nephrotom) entsteht ein Urnierencanälchen, welches dann in den Wolff'schen Gang eintritt.

Also die Kammform der Urniere ist eine Folge der Segmentirung des Embryo, sie ist keine Form, welche ihre Entstehungsbedingung in ihren Bestandteilen selbst, sondern von aussen her findet. Die Kammform, so charakteristisch sie für die erste Entstehung der Urniere auch ist, mit dem Wesen derselben, ihrer physiologischen Function hat diese Form nichts zu schaffen. Bei der weiteren Ausbildung der Urniere bilden sich deshalb natürlich keine weiteren Herde in Kammform und im wachsenden Paroophoron geht diese Form überhaupt bald verloren. Man wird deshalb das verführerische Verlangen nach der Kammform als einem Characteristicum für die Urnieren-Genese in den Drüsenherden der Organoide ohne Zweifel unterdrücken müssen.

Anders steht es mit der Form der Canäle und den Glomerulis: diese gehören zum Wesen des Organs, und wenn das Organoid auch nicht die physiologische Function des Organs besitzt, so scheint das Epithel doch ein ziemlich flüssiges Secret zu liefern; also bis zu einem geringen Grade dürfen wir schon voraussetzen, dass eine Aehnlichkeit in dem Drüsenbau vorhanden sein kann.

Thatsächlich sind nun sowohl weite, gewundene als gestreckte, enge Schläuche vorhanden, welche wohl an die Secretions- und Sammelröhren der Urniere erinnern, aber niemals identisch mit ihnen genannt werden können.

Ebenso finden die Glomeruli in den Pseudo-Glomerulis v. Recklinghausen's ihre Repräsentanten. Während aber die Canälchen ihre verschiedenen Formen, ihrer verschiedenen Function verdanken, sodass die Nachahmung dieser Formen im Organoid nicht wunderbar ist, so wissen wir, dass die Glomerulusbildung durch Vordringen eines Gefässknäuels erfolgt, welcher die eine Wand der Canalenden vor sich her und schliesslich ganz über sich stülpt.

Um eine getreue Copie der embryonalen Glomeruli zu erhalten, müssten dieselben Bedingungen in unserem Organoid vorliegen, nämlich Bildung embryonaler Gefässe in embryonalem Bindegewebe in der Umgebung von Canälen, deren Epithel mit dem der Urnierencanäle identisch ist. Diese Bedingungen bleiben

selbstredend unerfüllt und dennoch finden sich in den Organoiden gewisse Gebilde, welche an die Glomeruli erinnern, nämlich Vorstülpungen eines rundzellreichen Grundstocks in ampullär erweiterte Stellen der Canäle, meist Endkolben, Gebilde, welche ihr Vorbild in meiner Abbildung (Fig. 26 u. 27) aus einem kindlichen Epoophoron finden. Ich halte solche Gebilde, wie in dem betreffenden Epoophoron und wie Switalski sie an anderen Stellen gefunden, nicht für ursprüngliche echte Glomeruli, welche in Rückbildung begriffen sind, sondern für Produkte aus dem späteren Foetalleben, wie ich oben begründet habe. Dennoch halten die fraglichen Pseudo - Glomeruli, in welchen sich auch zuweilen Gefässe finden, den Vergleich mit den Glomerulis aus; denn sie haben genau wie diese zur Voraussetzung ihrer Entstehung eine einseitige Rundzellenanhäufung, welche mit Vorliebe, wie gesagt, an ampullär erweiterten Stellen auftritt. Vor allem aber, und das scheint mir wichtiger, kommen solche halbkuglige und fast kuglige Vorstülpungen in Ampullen an Drüsen anderer Herkunft nicht vor.

Ein plattes Epithel an diesen Pseudo-Glomerulis zu verlangen (wie Kossmann), liegt gar kein Grund vor. Das Epithel der Canäle der Urniere ist ursprünglich hoch, und wird durch den vordrängenden Glomerulus gedehnt und flach. Das Epithel der Kapsel dagegen bleibt, wie wir oben gesehen, des öfteren hoch. In den Organoiden hängt nun die Epithelform der Glomeruli natürlich von deren Form und Grösse mit ab, aber auch von dem veränderten Charakter und dem Wachstum des Epithels selbst. Ueberhaupt möchte ich diese Bemerkungen nicht ohne nochmaligen Hinweis darauf schliessen, dass der Vergleich zwischen einem Organ und dem aus seinen versprengten Keimen entstehenden Organoiden seine Grenzen haben muss; den letzteren zum Ausweis ihrer Herkunft die morphologische Idendität mit dem Mutterorgan als Pass abfordern zu wollen, wäre Willkür. Man könnte dann ebenso gut verlangen, dass unbefruchtete Eizellen Embryonen anstatt Teratomen liefern sollen. Man vergesse nie die veränderten Lebensbedingungen der embryonalen Aussaat in den Adenomen zu berücksichtigen.

Meine Schlussfolgerung ergiebt sich aus dem Gesagten von selbst. Trotz einiger Punkte in der zwischen Organ und Organoid gezogenen Parallele, denen ich meine Anerkennung versagen muss, halte ich diese Parallele für durchführbar, und wenn dieselbe an und für sich nicht die Urnierengenese beweist, sondern nur wahrscheinlich macht, so thut das dem Interesse an

dieser Frage keinen Abbruch. Als zweifellos feststehend muss ja ohnedies v. Recklinghausen's Theorie gelten, und zwar durch die morphologisch bewiesene Wesensgleichheit seiner Tumoren des Uterus mit den Adenomen im Ligamentum teres, Ovarium und an der hinteren Bauchwand; denn allein die Topographie dieser Tumoren, welche sonst nirgends bisher gefunden sind, entscheidet ihre Herkunft von dem Wolff'schen Körper. Ich übergehe hier, weil es zu weit führen würde, die Frage, in wieweit die genannten Adenome vom Epoophoron oder Paroophoron abstammen, und begnüge mich vorläufig mit dem Bekenntnis, dass ich eine weitgehende Aehnlichkeit der epoophoralen und paroophoralen Tumoren für möglich halte, da beide Teile des Wolff'schen Körpers ursprünglich gleich gebaut sind, dass ich aber etwaige Epithel-Befunde epoophoraler Abkunft im Uterus nicht für congenital ansehen würde.

Aus diesem Abstecher in das Gebiet der Adenomyome wird der Leser ersehen haben, dass die Begründung der Genese für die Tumoren wesentlich günstiger liegt, als für die epithelialen Inseln im kindlichen und foetalen Uterus. Wir mussten zwar aus den Thatsachen der Entwickelungsgeschichte die Möglichkeit einer Verschleppung von kleinsten Urnierenteilchen in den Uterus zugeben, konnten aber morphologisch keine Beweisregeln für die Urnierengenese unserer epithelialen Gebilde aufstellen. Wir sehen aber die Richtigkeit der Theorie von Recklinghausen's auf dem Gebiete der Adenomyome für bewiesen an und ziehen daraus den Gewinn mit dieser Ueberzeugung an die Betrachtung unserer morphologisch nicht genügend charakteristischen Befunde herangehen und eventuell zu Wahrscheinlichkeitsdiagnosen im Einzelfalle mit Zuhilfenahme anderer Momente kommen zu können.

Topographisch betrachtet fällt bei zwei der jüngeren Foeten (Fall XIX und XX) auf, dass die epithelialen Gebilde in der Medianlinie der Hinterwand liegen; das haben sie nun freilich auch mit den auf die Schleimhaut zurückgeführten Inseln im Myometrium des Falles XVII gemeinsam.

Die Absprengungen der Schleimhaut im Fundus, welche ich, wie in dem letzteren Falle, auf die Zeit der Vereinigung beider Müller'schen Gänge zurückführe, werden vermutlich meist in die Hinterwand erfolgen, weil hier ein Zusammentreffen der beiden Gänge in Convergenz nach hinten meinen Beobachtungen zufolge physiologisch ist. Dieses Moment könnten wir also für den Fall XIX nicht allein berücksichtigen; jedoch liegt in beiden Fällen (XIX und XX) die Insel sehr entfernt von der Schleim-

haut, ohne dass die letztere irgendwelche Unregelmässigkeiten aufzuweisen hat, sodass man in solchen Fällen auch abgesehen von der Epitheldifferenz eine Herkunft der Inseln von der Schleimhaut bei so jungen Foeten abweisen muss.

Wenn sich nun öfters isolirte Drüsen oder Cysten in der Medianlinie, speciell in der Dorsalwand des Myometriums finden, so würde das in den Fällen, wo diese Gebilde weit von der Schleimhaut liegen, wo ferner eine Differenz im Epithel zwischen beiden vorhanden und besonders in den Fällen, wo ausserdem die Foeten noch klein sind und die Uterusschleimhaut keine Unregelmässigkeiten aufweist, den Gedanken nahe legen, dass die Müller'schen Gänge ein Teilchen eines fremden Organs zwischen sich aufgenommen haben. Dass auf diesem Wege vorragende Teilchen, beispielsweise der Urniere zwischen die Müller'schen Gänge eingeklemmt werden können, ist mir sehr wahrscheinlich [1]).

Dass diese Teile mit Vorliebe an der Dorsalseite des Uterus und in den pheripheren Schichten verbleiben werden, ist wohl einleuchtend, denn ihre zwangsweise Loslösung vom Mutterboden wird dieses wohl bedingen, aber es ist natürlich auf diese Weise nicht ausgeschlossen, dass Urnierenteilchen in alle Schichten der Medianlinie, auch in die Vorderwand gelangen; auch ein Zusammenfluss mit der Schleimhaut ist durchaus möglich.

Natürlich ist die Aufnahme von Urnierenteilchen auf diese Weise am Fundus uteri am häufigsten möglich; wenn aber die Urniere genügend weit abwärts reicht, und dass thut sie oft genug, so können Teilchen von ihr auch bis zum Scheidengewölbe [2]) abwärts aufgenommen werden. Die Lage ungefähr in der Mittellinie, besonders in den äusseren Schichten des Myometriums spricht also zweifellos für Urnierenreste, denn ein anderes Mutterorgan für derartige, zwischen die Müller'schen Gänge gelangende Organteile wüsste ich nicht, man müsste denn annehmen, dass der Coelomepithelüberzug selbst zwischen den Müller'schen Gängen teilweise erhalten bliebe und epithelialen Charakter annähme; das erstere widerspricht der täglichen Beobachtung, das

[1]) Diese Annahme geht nicht so weit, wie die Theorie von Thiersch, wonach die Vereinigung der Müller'schen Canäle durch den Wolff'schen Körper verhindert werden könne, eine Theorie, welche nach Pick durch thatsächliche Befunde epithelialer Einschlüsse bei Uterusdoppelbildung bisher nicht wesentlich gestützt werden kann.

[2]) Auf die Adenomyome des Scheidengewölbes will ich hier indess nicht zurückkommen; ich muss mir mein Urteil über dieselben noch vorbehalten.

zweite unserer theoretischen Anschauung und dann würde diese Theorie ausserdem nicht erklären, warum gerade im Fundus häufiger solche Befunde gemacht werden.

Nun dürfen wir ja nicht vergessen, dass auch im Fundus diese Lage in der Medianlinie nicht allein beweisend ist; denn gerade im Fundus uteri haben wir epitheliale Gebilde in der Mittellinie auf Unregelmässigkeiten bei der Vereinigung der Müller'schen Gänge zurückgeführt. Es unterstützt demnach die Lage in der Medianlinie in bedingtem Maasse, wie eben skizzirt, die Wahrscheinlichkeitsdiagnose auf Urnierenreste in gewissen Fällen.

Gedenken wir nun noch der übrigen Fälle, deren Genese zweifelhaft ist, so will ich Fall XXI ausschliessen. Ich habe denselben als eine äusserste Rarität hier aufgenommen, und verzichte auf seine Erörterung deshalb, weil ich ihn nur zur Hälfte untersuchen konnte. In der Voraussetzung, dass die andere Hälfte etwa den gleichen Befund ergeben hätte, muss ich sagen, dass wir uns an der Beurteilung der Genese dieser Cyste vergeblich abmühen würden.

Dann bleibt noch Fall XVIII, den wir auf S. 77 bereits morphologisch kritisirt und seine Verwandschaft mit dem Müller'schen Gange ausgeschlossen haben. Auch der Wolff'sche Gang ist auszuschliessen, denn er liegt in gleicher Höhe mit dem isolirten Schlauche an normaler Stelle im Parametrium. Auch ein abgesprengtes Partikelchen des Wolff'schen Ganges würde ich allenfalls in der Seitenwand suchen, aber nicht in der Hinterwand des Corpus. Auch dürfte in diesem frühen Alter ein losgelöstes Partikelchen keinen Anstoss finden, sich zu einem Canälchen auszubilden. Auffallend ist nun, dass die Schleimhaut diesem isolirten Canal einen kleinen Epithelzapfen entgegensendet, ohne mit ihm zusammenzuhängen; es erweckt das durchaus den Eindruck, als ob der Canal und die Schleimhaut früher mit einander verwachsen oder doch verklebt gewesen wären. So einladend es nun wäre, die von mir oben theoretisch erörterte Möglichkeit einer Epithelversprengung von dem abwärts wachsenden Müller'schen Gang selbst durch diesen Fall zu stützen, so verhindert mich daran die Unähnlichkeit beider Epithelarten. Dieselbe zwingt uns einen anderen Mutterboden zu suchen und hier läge nach Ausschluss der M. G. und des W. G. zunächst die Annahme, dass dieser isolirte Canal ein Urnierencanälchen sei. Wir stehen dann allerdings vor der Frage, wie das Urnierencanälchen in die centralen Uterusschichten kommt. Eine nach-

trägliche Einwanderung ist durch diese centrale Lage bereits ausgeschlossen; ausserdem spricht der kleine Epithelzapfen der Scheimhaut mehr für eine primäre Verklebung des Epithels des M. G. mit dem Canälchen. In diesem Falle müssten wir also doch auf die Möglichkeit zurückgreifen, dass ein Canälchen der Urniere frühzeitig an ungewöhnliche Stelle und zwar auf die mediale Seite des Wolff'schen Ganges geraten sei. Es liegt jedenfalls theoretisch kein Grund vor, diese Ausnahme von der Regel ad absurdum zu führen.

Ich glaube zum Schluss den Gesamteindruck, welchen ich über die Möglichkeiten der embryonalen Urniereninincorporation in den Uterus erhalten habe, nochmals kurz darlegen zu müssen.

Erstens können bei der Kreuzung des Müller'schen Ganges mit der Urniere Teile der letztern in den ersteren gelangen (von Recklinghausen). Diese Theorie erklärt die Häufigkeit der urnierenähnlichen Tumoren in den Tubenwinkeln und zugleich auch im Fundus; sie hat ausserordentlich viel für sich, wenn man annimmt, dass in den Tubenwinkeln nur kleinste Teilchen der Urnierencanäle und ganz besonders in Faltenbildungen des Serosaepithels diese Uterus aufgenommen werden; zugleich erklärt diese Theorie die Vorliebe der Urnierenteilchen für die Dorsalwand des Uterus.

Eng an diese Theorie schliesst sich meine Annahme, dass vorragende Teilchen der Urniere ausnahmsweise zwischen den Müller'schen Gängen eingeschlossen werden; dieselbe würde nur auf epitheliale Inseln in der Medianebene des Uterus und vornehmlich auf die äusseren Schichten der Dorsalwand und besonders den Fundus anwendbar sein, ohne die übrigen Stellen der Medianebene auszuschliessen.

Ferner können die Bänder der Urniere speciell das Lig. teres (A. Bluhm) den Transport von Urnierenkeimen in den Uterus übernehmen. Diese Theorie ist nur auf die nächste Umgebung der Insertionsstellen der Ligg. teres und Ovar. propr. auch auf die Tubenwinkel anwendbar. Dieselbe für die Tubenwinkeladenomyome der Recklinghausen'schen Theorie vorzuziehen ist nicht angebracht, weil die Tubenwinkeladenomyome meist doppelseitig auftreten, daher ein weniger von Zufällen abhängiger Transport theoretisch wahrscheinlicher ist.

Schliesslich können Teile der Urniere in der ganzen Ausdehnung derselben eine primäre Verlagerung medial vom Wolffschen Gang erfahren; diese Möglichkeit ist nicht auszuschliessen und würde schon erhärtet, wenn sichere Paroophonreste im

medialen Teile des Parametriums gefunden werden. Diese Art der embryonalen Incorporation halte ich für die seltenste.

Diesen theoretischen Möglichkeiten gegenüber erscheinen nun unsere Befunde in diagnostischer Hinsicht etwas kümmerlich, und wir müssen bekennen, dass nur die morphologischen und topographischen Merkmale zusammen und zwar lediglich auf dem Wege der Ausschliessung anderer Ursprungsarten uns zu einer Wahrscheinlichkeitsdiagnose auf Urnierenreste im foetalen Uterus verhelfen.

Schlussbemerkungen.

Am Schlusse der Betrachtungen angelangt, wird der Leser vielleicht den Eindruck haben, dass ich über einige Fälle und daraus vielleicht auch für das Ganze ein mehr subjectiv gefärbtes Urteil hätte abgeben können. Interessanter pflegen Veröffentlichungen zu wirken, wenn sie in starrer Einseitigkeit einen Standpunkt vertreten; sie reizen zur Kritik, zur Opposition und dadurch zu neuen Arbeiten. Durch die abwägende Art, in welcher ich unsere Befunde beleuchte, verzichte ich gerne auf eine starke Wirkung; aber ungern würde ich sehen, wenn diese Art entmutigen würde den eingeschlagenen Weg weiter zu verfolgen. Wir sind erst am Anfang dieses Weges; die Zahl der von mir untersuchten Uteri ist zwar eine grosse, insofern sie viel Zeit und Mühe gekostet hat, aber an und für sich ist die Zahl recht klein. Trotzdem ist die Anzahl positiver Befunde nicht gering anzuschlagen und dieses allein wird hoffentlich genügen, zu weiteren Untersuchungen anzuregen. Bei dem Interesse, welches dieses Gebiet zweifellos nach vielen Seiten hin beansprnchen darf, würde eine Anzahl neuer Befunde, selbst wenn der einzelne Fall vorläufig noch weniger seine Genese verrät, als meine Befunde, mit Freuden zu begrüssen sein. Die wichtigsten Merkmale, welche für den einzelnen Fall fast bedeutungslos erscheinen, können durch analoge Beobachtungen zu wichtigen Regeln werden, und in dieser Hinsicht glaube ich durch die kritische Betrachtung meiner Befunde weiteren Untersuchern nützlich vorgearbeitet zu haben.

Ich glaube aber auch, dass der aufmerksame Leser einzelne Angriffspunkte im Obigen finden wird, und ich hebe hervor, dass besonders der Fundus und die Tubenwinkel des Uterus sowie das Ligam. latum bei Kindern, schliesslich die Urnieren selbst (bei Embryonen) für weitere Arbeiten zweifellos ein lohnendes

Feld abgeben werden. Noch auf einen Punkt möchte ich schliesslich die Aufmerksamkeit der Untersucher lenken, das Bindegewebe. Es ist vielleicht manchem aufgefallen, dass ich bei den differentialdiagnostischen Momenten das Bindegewebe niemals besonders hervorgehoben habe; dagegen findet sich bei den einzelnen Fällen unserer epithelialen Inseln immer eine Angabe über die Umgebung derselben. Ich kann nichts Positives zur Unterscheidung zwischen Bindegewebe der Uterus-Schleimhaut und dem der Urnierenderivate beibringen; selbst die Quantität ist kein zuverlässiges Kriterium. In dieser Richtung bleibt eine grosse Lücke offen.

Schliesslich lasse ich zur Uebersicht meine Befunde nochmals vorüberdefiliren. Die Fälle von Gartner'schen Gang im Uterus sind oben ausführlicher statistisch bearbeitet.

Als Nebenbefunde erwähnte ich einige Dystopien: Cyste in der Muscularis des Mastdarms, Ureterepithelhaufen im Lig. lat., Plattenepithel der Scheide in der Muscularis des Blasenhalses.

Zweimal fanden wir Ektodermreste im Lig. latum.

Coelomepithel- (Peritoneal-) Verdickungen, Einstülpungen des Coelomepithels in das Lig. latum und in den Uterus, Keimepithel-Wucherungen in dem Ligam. ovar. propr. fanden sich wiederholt. Accessorische Nebennieren sind ein sehr häufiger Befund.

Auch im Lig. lat. bezw. Parametrium ist der Wolff'sche Gang und Cysten desselben sehr häufig.

Die Cysten im lateralen Theile des Lig. lat. mussten wir meist auf das proximale Epoophoronende zurückführen; die Epoophoroncysten waren weiter medial selten; aber auch im Mesovarium bezw. Hilus ovarii kommen sie vor; Markstränge daselbst, als Ausläufer der Epoophoronschläuche, öfter noch ohne Zusammenhang mit ihnen, sind physiologische Befunde. Die in den Ovarien der älteren Foeten und Kinder physiologisch vorkommenden Cysten liessen sich stets auf Follikel zurückführen; einzelne derselben, durch enorme Grösse oder Haematome ausgezeichnet, sind als pathologisch anzusehen.

Das Paroophoron bei kleineren Foeten ist meist gut erhalten; aber auch bei Foeten bis zu 4 Monaten finden sich häufig bedeutende Reste; dagegen waren bei den älteren Foeten die Reste unbedeutend und selten; (allerdings muss zukünftig der lateralste Teil des Lig. lat. und die Beckenwand mehr berücksichtigt werden).

In der Tubenwand (Ampulle) fand ich zweimal Epoophoronschläuche, nur einmal eine Cyste, welche von der Tubenschleimhaut stammt.

Schleimhautcysten fanden sich mehrfach in der Cervixschleimhaut; einmal sogar ganz von ihr abgetrennt.

Im Corpus sind die Schleimhautdrüsen bei älteren Foeten keine Seltenheit, wie man früher annahm, in einzelnen Fällen treten sie sehr früh (7. Monat) auf und greifen zuweilen sehr tief in die Uteruswand ein. Absprengungen solcher fertiger Drüsen kommen bestimmt vor.

Nicht alle Schleimhautderivate konnten wir als versprengte Drüsen ansehen; einige mussten wir uns durch Unregelmässigkeiten an den Müller'schen Canälen entstanden vorstellen, wie wir sie bei der Vereinigung derselben sogar wiederholt nachweisen konnten.

Befunde, welche eine Dystopie des Wolff'schen Ganges in das Corpus uteri bedeuten würden, haben wir bei Kindern nicht gefunden, die theoretisch selbstverständliche Möglichkeit habe ich an der Erwachsenen erwiesen.

Schliesslich kamen im Uterus Gebilde vor, welche wir wegen ihrer Unähnlichkeit mit dem Schleimhautepithel und ihrer entfernten Lage nicht auf dieses zurückführen konnten und als wahrscheinlichste Herkunft derselben (nach Ausschluss des Wolffschen Ganges) die Urniere bezeichneten.

Einmal fanden wir im Tubenwinkel einen soliden Zellhaufen, den wir mit grosser Wahrscheinlichkeit als Epithel betrachten dürfen.

Die Schlüsse, die wir aus diesen Befunden zogen, bezw. zum Beweise der richtigen Deutung anführten, zu recapituliren würde zu weit führen, dieselben sind meist am Schluss der Kapitel zusammengefasst.

Man wird mir ohne weiteres zustimmen, dass die Befunde, insbesondere die Dystopien im Uterus, überraschend häufig sind und zu weiteren Untersuchungen auffordern.

Litteratur-Verzeichniss.

1. Meyer, Robert, Zeitschr. f. Geb. u. Gyn. Bd. XXXVIII. Hft. 2.
2. von Friedländer, Zeitschr. f. Geb. u. Gyn. Bd. XXXVIII. Hft. 1.
3. Fischel, Arch. f. Gyn. Bd. XXIV. S. 119.
4. Rieder, Virchow's Arch. Bd. XCVI. S. 100.
5. Dohrn, Arch. f. Gyn. Bd. XXI. S. 328.
6. Meyer, Robert, Zeitschr. f. Geb. u. Gyn. Bd. XXXVII. Hft. 2.
7. Nagel, ibidem.
8. Klein, Verhandl. d. Deutsch. Ges. f. Gyn. Bd. VII. 1897.
9. von Ackeren, Zeitschr. f. wissenschaftl. Zoologie. Bd. XXXXVIII.
10. Klein, Verhandl. d. Deutsch. Ges. f. Gyn. Bd. VI. 1895.
11. Freund, Naturforscher-Versamml. zu Cassel. 1878.
12. Kocks, Arch. f. Gyn. Bd. XX. S. 487.
13. Kossmann, Zeitschr. f. Geb. u. Gyn. Bd. XXXI. S. 203.
14. Nagel, ibidem.
15. Beigel, Med. Centralbl. 1878. No. 27.
16. Kölliker, Grundriss der Entwicklungsgeschichte. 2. Aufl. 1884. Leipzig.
17. Schultze, Grundriss der Entwicklungsgeschichte. Leipzig. 1897.
18. Kossmann, Arch. f. Gyn. Bd. LIV. S. 359.
19. von Recklinghausen, Die Adenomyome u. Cystadenome etc. Berlin. 1896.
20. Breus, } citirt von v. Recklinghausen (19). S. 139—142.
21. Klein, }
22. Waldeyer, Eierstock und Ei. Leipzig. 1870.
23. Nagel, Archiv f. Gynaek. 1899. Bd. LVIII. Hft. 1.
24. Kobelt, Der Nebeneierstock des Weibes. 1847.
25. Klein, Virchow's Archiv. Bd. CLIV. S. 63.
26. Hertwig, Lehrb. der Entwicklungsgesch. Jena. 1898. 6. Aufl.
27. Kocher, Deutsche Chirurgie. Liefer. 50b. S. 624.
28. Hyrtl, Lehrb. d. Anatomie. Wien 1884. 17. Aufl.
29. Böhm u. von Davidoff, Lehrb. d. Histologie. Wiesbaden. 1898. 2. Aufl.
30. Waldeyer, Lehrb. d. topogr. chirurg. Anatomie. II. Theil. Bonn. 1899.
31. Pick, Arch. f. Gyn. Bd. LVII. Hft. 2.
32. Benda, Zülzers Handbuch der Harn- und Sexualorgane. Leipzig. 1894.
33. Nagel, Arch. f. mikrosk. Anat. Bd. XXXIV.
34. Witte, Zeitschr. f. Gyn. u. Geb. Bd. XXXIX. S. 355.
35. H. Peters, Samml. klin. Vortr. (Volkmann). No. 195.
36. H. Meyer, Arch. f. mikrosk. Anat. Bd. XXXVI.
37. Switalski, Monatsschr. f. Geb. u. Gyn. 1899. Hft. 5.
38. Keppler, Allgem. Wien. med. Zeit. 1880. S. 385.

39. Falk, Berl. klin. Wochenschr. 1891. No. 44.
40. Kossmann in Martin's Handbuch (Krankh. d. Eileiter). Leipzig. 1895.
41. Péan, La France médic. 1897. S. 53.
42. Pick, Arch. f. Gyn. Bd. LIV. Hft. 1.
43. Ampt, Ueber das Parovar. etc. Diss. inaug. Berlin. 1895.
44. Rockitansky, Allgem. Wien. medic. Zeit. 1858. H. 237.
45. Hennig, Der Katarrh der inneren weibl. Geschlechtsorg. Leipzig. 1870
46. Roth, Festschr. z. Feier d. 300j. Bestehens d. Univ. Würzburg, gewidmet v. d. Univ. Basel. 1882.
47. Rossa, Die gestielten Anhänge des Ligam. lat. Berlin. 1899.
48. Kossmann, Martin's Krankheiten der Eierstock. Leipzig. 1899.
49. Kossmann, Zeitschs. f. Geb. u. Gyn. Bd. XXXVII. S. 343.
50. Breus, Ctrbl. f. Gyn. 1894. S. 401.
51. Gottschalk, Ctrbl. f. Gyn. 1894. S. 129.
52. Fabricius, Arch. f. Gyn. Bd. L. S. 385.
53. Aschoff, Monatsschr. f. Geb. u. Gyn. 1899. Hft. 1.
54. Orloff, Zeitschr. f. Heilkunde. Bd. XVI. Hft. 4.
55. Gebhard, Päthol. Anat. d. weibl. Sexualorgane. Leipzig. 1899.
56. Nagel in Bardelebens Handb. d. Anat. Bd. VII. Theil II. Abth. 1. Jena. 1896.
57. Bühler, Zeitschr. f. wissensch. Zool. Bd. LVIII. Hft. 2.
58. Ballantyne and Williams, The Structures in the Mesosalpix. Edinburgh. 1893.
59. Tourneux, Journ. de l'Anat. et de la Phys. 1888. No. 1.
60. Meyer, Robert, Zeitschr. f. Geb. u. Gyn. Bd. XXXVIII. Hft. 2 u. Hft. 3.
61. Nagel, Arch. f. mikrosk. Anatom. Bd. XXXIV.
62. Switalski, Separ.-Abdr. aus d. Anz. d. Akad. der Wissensch. in Krakau. Mai 1898. No. 35.
63. A. Bluhm, Arch. f. Gyn. Bd. LV. Hft. 3.
64. Pfannenstiel, Verhandl. d. Deutsch. Ges. f. Gyn. Bd. VII. 1897.
65. von Recklinghausen, Wiener klin. Wochenschr. 1899. No. 1.
66. A. Hartz, Monatsschr. f. Geb. u. Gyn. 1899. Hft. 6.
67. von Franqué, Zeitschr. f. Geb. u. Gyn. Bd. XXXIX. S. 499.
68. Nagel, s. 56.
69. C. Ruge, Zeitschr. f. Geb. u. Gyn. Bd. XIV. S. 567.
70. H. Peters, Verhandl. der Deutsch. Gesellsch. f. Gyn. Bd. VII. 1897.

Medicinischer Verlag von S. KARGER in Berlin NW. 6.

Arbeiten
auf dem Gebiete der
Geburtshülfe und Gynaekologie.
Festschrift
für
Prof. Dr. Carl Ruge.
Mit 26 Abbildungen im Text, 17 Curven und 7 Tafeln.
Gr. 4°. Broch. M. 20.—.
Das Werk enthält 14 Arbeiten hervorragender Autoren, das genaue Inhaltsverzeichniss steht kostenfrei zur Verfügung.

Die Gonorrhoe des Weibes.
Für die Praxis dargestellt
von
Dr. Gustav Klein
Privatdocent für Gynaekologie an der Universität München.
Gr. 8°. Broch. M. 1.50.

Ueber
puerperale Eklampsie
und deren Behandlung.
Von
Docent Dr. **Ludwig Knapp**
Assistent an d. deutschen geburtshülflichen Universitätsklinik in Prag.
Gr. 8°. Broch. ca. M. 1.50.

Klinische
Beobachtungen über Eklampsie
Von
Docent Dr. Ludwig Knapp
Assistent an d. deutschen geburtshülflichen Universitätsklinik in Prag.
Gr. 8°. Broch. M. 1.—.

Zur Lehre von den angeborenen und erworbenen
Verwachsungen und Verengerungen der Scheide
sowie
des angeborenen Scheidenmangels, mit Ausschluss der Doppelbildungen.
Von
Dr. Franz L. Neugebauer
Vorstand der gynaekologischen Klinik des Evangelischen Hospitals in Warschau.
Gr. 8°. Broch. M. 6.—.

Die
Fremdkörper des Uterus.
Zusammenstellung
von
550 Beobachtungen aus der Litteratur und Praxis.
Von
Dr. Franz L. Neugebauer
Vorstand der gynaekologischen Klinik des Evangelischen Hospitals in Warschau.
Gr. 8°. Broch. M. 4.—.

Cystitis und Urininfection
Klinische, experimentelle und bacteriologische Studien
von
Dr. Max Melchior
Privatdocent an der Universität Kopenhagen.
Gr. 8°. Preis M. 7.—.

Ueber die Häufigkeit und Prognose der Zangenentbindungen.
Von
Prof. Dr. E. Winternitz
in Tübingen.
Mit 9 Abbildungen. — Gr. 8°. M. 1.—.

Medicinischer Verlag von S. KARGER in Berlin NW. 6.

Medicinischer Verlag von S. KARGER in Berlin NW. 6.

Soeben erschien:

Die

Dia

LANE MEDICAL LIBRARY

Weibe.

To avoid fine, this book should be returned on or before the date last stamped below.

Ergeb teten Fällen.

M le in Paris.

A ation

Ass itals in Köln.

Lage senen Weibe

es.

ung

Dr. Paul Hertz

I. Assistent am St. Joh.-Stift und Privatdocent an der Universität in Kopenhagen.

Mit 33 Abbildungen auf 9 Tafeln. Gr. 8°. Broch. M. 2. .

Ueber Appendicitis.

Von

Dr. George R. Fowler.

Prof. der Chirurgie etc. in New York.

Mit einem Geleitwort

von

Prof. Dr. A. Landerer

in Stuttgart.

Mit 35 Abbildungen im Text und 5 Tafeln.
Autorisirte Uebersetzung.

Gr. 8°. Broch. M. 1.40.

Ueber

Perityphlitis.

Von

Prof. Dr. J. Rotter

Dirigirender Arzt des St. Hedwigs Krankenhauses zu Berlin.

Mit 1 Abbildungen und 3 Tafeln.

Gr. 8°. Broch. M. 3.50.

Medicinischer Verlag von S. KARGER in Berlin NW. 6.

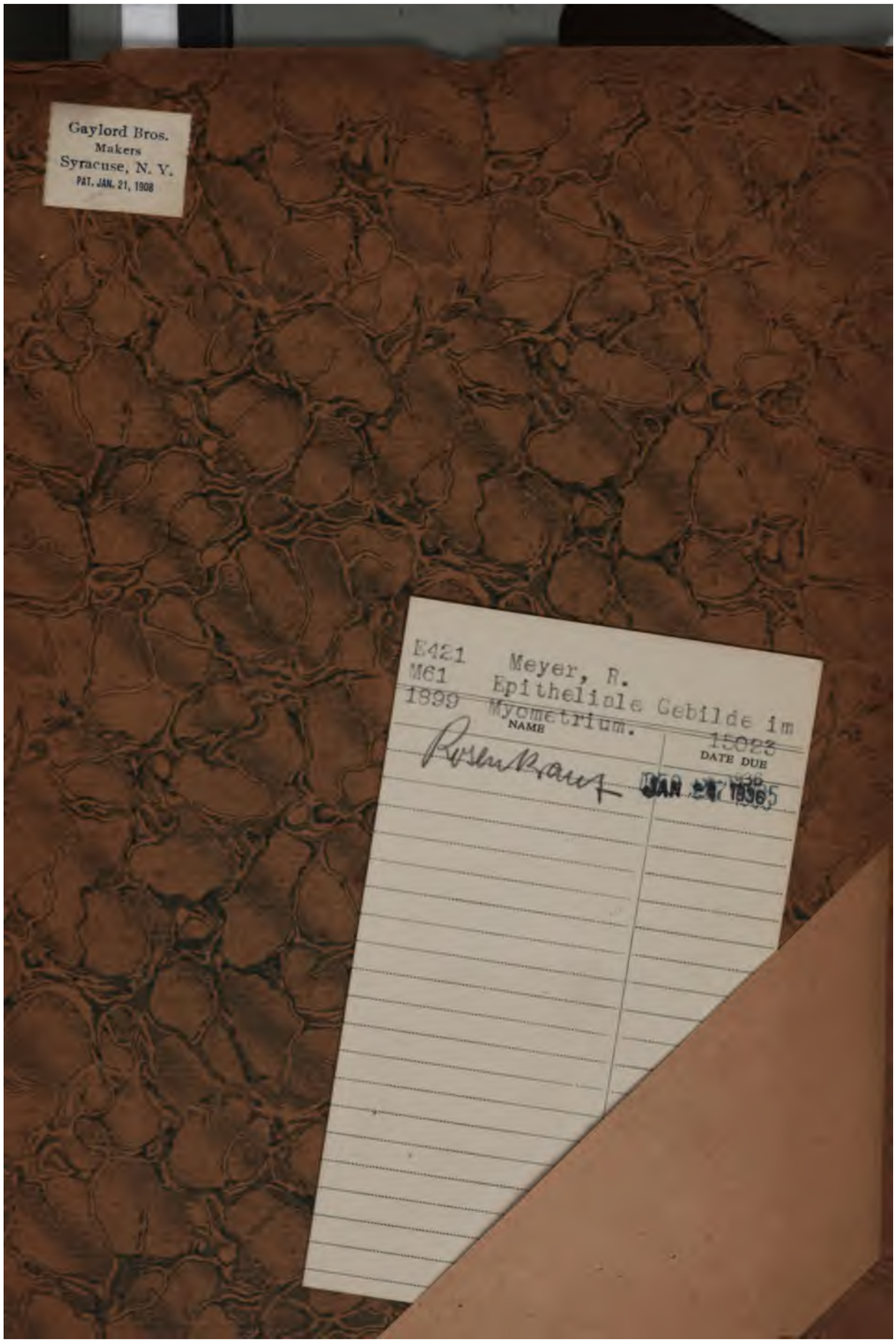
Gaylord Bros.
Makers
Syracuse, N. Y.
PAT. JAN. 21, 1908
E421
M61
1899
Meyer, R.
Epitheliale Gebilde im Myometrium.
NAME
DATE DUE
JAN 29 1965